


Planifier un cas tout en gardant l'objectif en vue : Correction d'une supraclusion et d'un surplomb pour créer un traitement minimalement invasif avec des facettes en céramique



Dr Lorena Mingotti (DDS MSc)

La Dr Lorena Mingotti est une dentiste spécialisée en prosthodontie, diplômée de l'Université Santa Maria de Caracas, au Venezuela, en 2013. Lorena Mingotti a obtenu son diplôme en Prosthodontie à Madrid, au Mississippi Institute - Universidad de Alcalá en 2015. La Dr Mingotti a réalisé sa thèse, Essentials for the Esthetic Dentist (Notions fondamentales de dentisterie esthétique), à l'Université de New York en 2016, où elle a étudié sous la supervision de spécialistes de l'esthétique tels que les Drs Ronaldo Hirata, Chu, Kina et Montalvo. En 2017, elle a obtenu son diplôme en esthétique dentaire à l'Institut dentaire AuTrán, à Barcelone, en Espagne.

La Dr Mingotti est membre de la Société espagnole de Prothèse stomatologique et esthétique et de la Société espagnole d'odontologie. Elle s'est formée au système Invisalign Go® lors de la première promotion de Madrid en 2020. Elle a ouvert une clinique privée à Barcelone, dans laquelle elle fournit des traitements de restauration, d'esthétique dentaire et d'alignement, et s'efforce de rechercher et de promouvoir l'approche minimalement invasive de la dentisterie.

Résumé :

Dans ce cas, nous revenons sur le flux de travail numérique que nous sommes parvenus à mettre en place grâce au logiciel Invisalign Smile Architect™. Il s'agit d'un outil très performant, qui nous aide à communiquer avec notre équipe, nos laboratoires partenaires, et bien sûr, nos patients. Il permet d'obtenir des résultats de traitement satisfaisants et durables, nous fait changer notre manière de réfléchir et nous encourage à adopter une approche de traitement minimalement invasif.

Résumé analytique :

Patient de sexe masculin de 45 ans, peu satisfait de son sourire en raison de la couleur et de l'anatomie de ses dents. Ce patient présentait une classe II asymétrique sur le côté gauche, un recouvrement de 20%, un surplomb de 2,5 mm et une déviation supérieure de l'axe médian. Nous avons pris bonne note des attentes du patient dès le départ. Travailler en gardant l'objectif en vue tout au long du processus a été clé pour atteindre les objectifs du traitement. Nous avons choisi, pour ce patient, de planifier le mouvement dentaire en fonction du traitement restauratif.

Ce cas a démontré les avantages d'une communication efficace entre le patient, l'équipe de traitement et le laboratoire. Nous avons également constaté que le flux de travail numérique élaboré avec l'outil Invisalign Smile Architect du logiciel ClinCheck a contribué à l'obtention de résultats satisfaisants.

Nous avons commencé, lors de la planification du cas, par nous poser les questions suivantes : Quelles seraient les restaurations nécessaires après le traitement d'alignement ? Quel type de matériau utiliser pour les restaurations ? Le patient présente-t-il des surfaces dentaires en bonne santé ?

Une étude de l'occlusion a montré que l'espace manquait pour la pose de facettes. Les aligners Invisalign Go™ ont donc été utilisés, et nous avons planifié le mouvement dentaire ainsi que les futures restaurations sur l'outil Invisalign Smile Architect du logiciel ClinCheck. Des aligners Vivera ont été prescrits pour la contention du traitement.

Dans l'ensemble, l'efficacité de la communication et la rigueur du patient se sont montrés cruciaux pour l'obtention de résultats durables. L'utilisation d'un flux de travail numérique a contribué à la pose d'un diagnostic efficace et à l'élaboration d'un plan de traitement optimal, minimalement invasif pour le patient.

Images initiales :

Âge du patient : 45

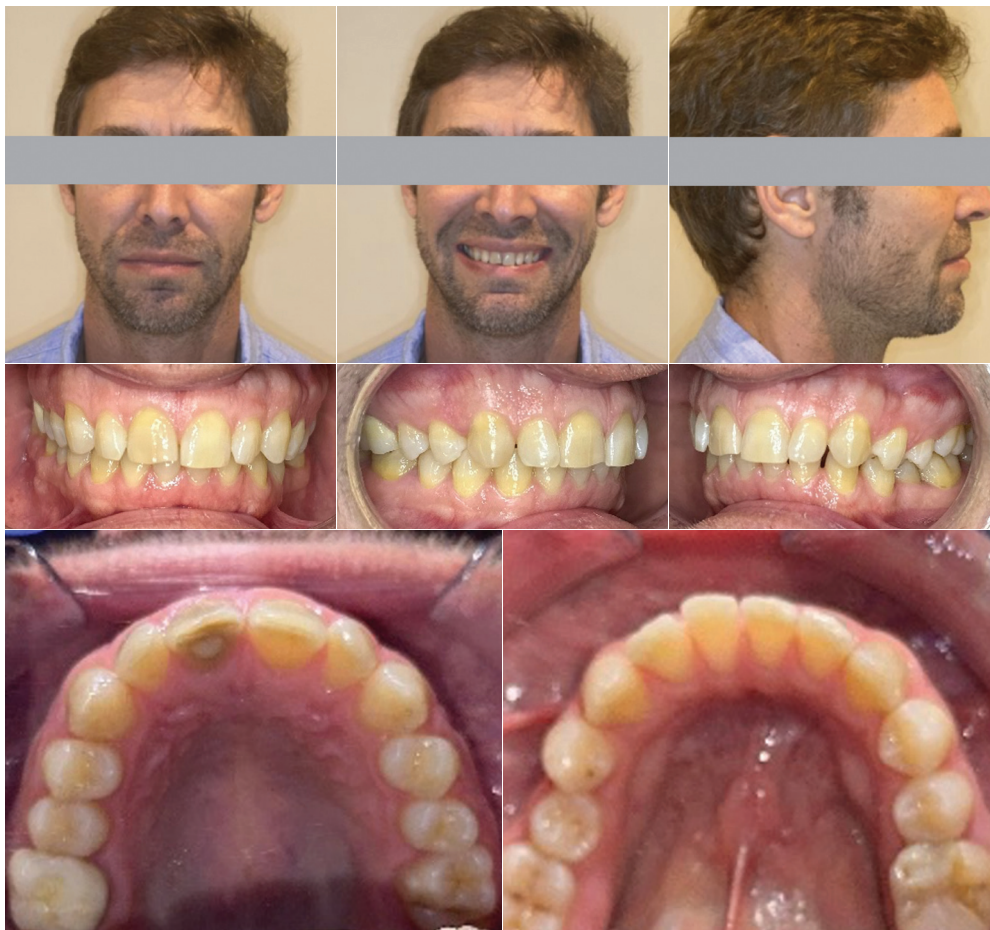Sexe : Masculin

Motif de consultation :

Le patient n'était pas satisfait de son sourire en raison de la couleur et de l'anatomie de ses dents.

Antécédents dentaires : RAS

Antécédents sociaux : Le patient consomme entre 4 et 5 tasses de café par jour.

**Données cliniques :**

Occlusion : Ligne médiane supérieure non coordonnée à la ligne médiane inférieure

Relation antéropostérieures côté droit : Classe I

Relation antéropostérieures côté gauche : Classe II

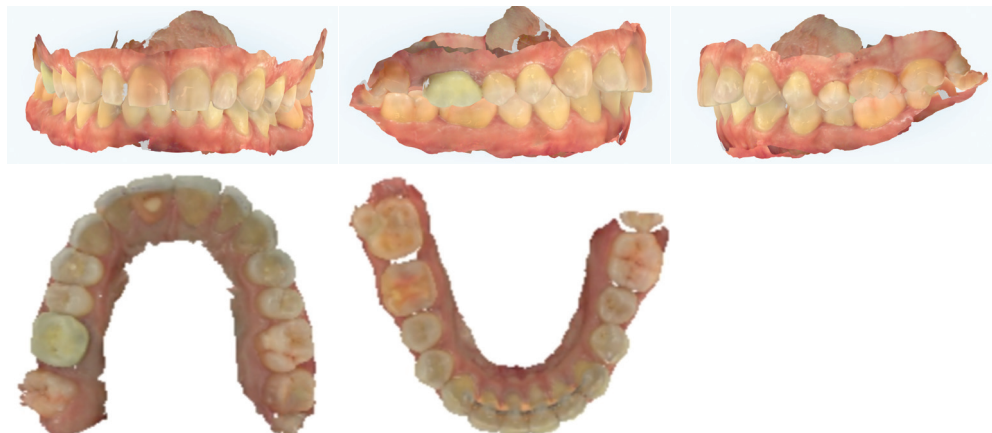
Recouvrement : 20%

Surplomb : 2,5 mm

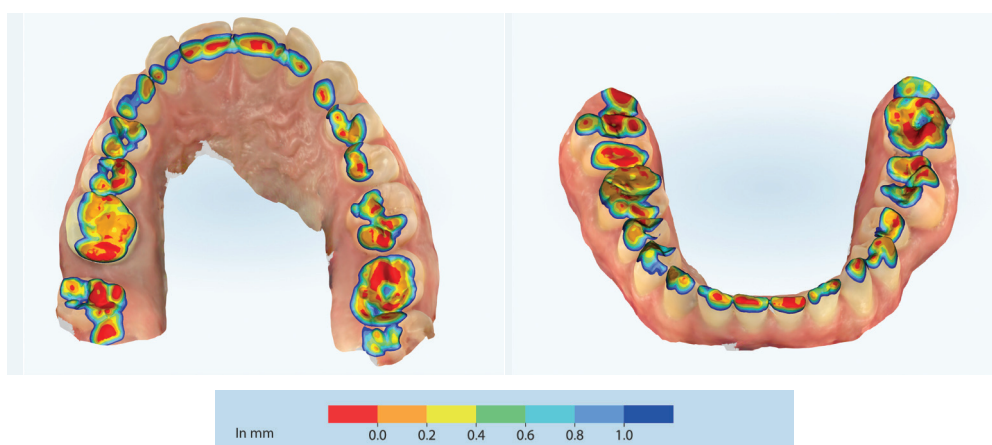
Autre :

- Le patient présente une supraocclusion
- Plusieurs contacts forts sur les incisives centrales de l'arcade supérieure au niveau palatin et sur les dents antérieures de l'arcade inférieure.

Premier scan iTero™ :



Occlusogramme :



Objectif du traitement

Esthétique :

Obtenir un sourire plus harmonieux, d'un blanc naturel à l'aide de facettes

Aspects fonctionnels :

Équilibrer l'occlusion et prévenir l'érosion

Denture :

Améliorer le surplomb et le recouvrement Améliorer les rotations et l'alignement général

Calendrier du traitement et séquence

Durée du traitement :

11 aligners

À changer tous les :

7 jours

Informations supplémentaires :

Avec l'application de la bonne quantité de RIP, nous avons aligné et élargi l'arcade supérieure, afin d'améliorer le surplomb et le recouvrement.

Nous avons profité de la présence de diastèmes pour lingualiser les dents inférieures et ainsi améliorer le surplomb et le recouvrement.

L'ingression des dents inférieures a été planifiée pour gagner en dimension verticale et améliorer le recouvrement.

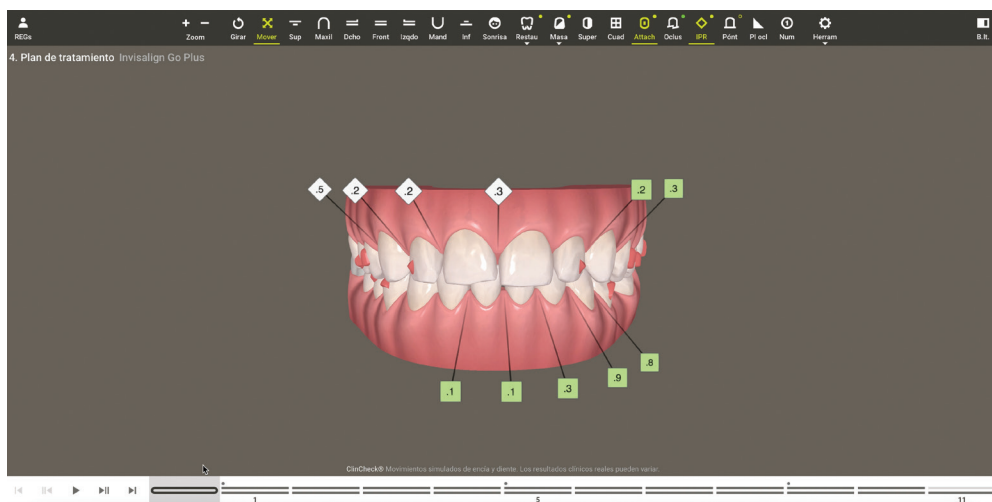
Plan de traitement

Le plan de traitement a été élaboré à partir des restaurations finales en céramique. Nous avons discuté, en collaboration avec le patient, des différences entre les matériaux (par exemple, le composite ou la céramique), et souligné les indications et les contre-indications pour chacun d'entre eux.

Notre équipe, prenant en compte les attentes du patient et ses habitudes au quotidien, a choisi de commencer le traitement avec huit facettes en céramique sur les dents du haut, pour dégager l'espace nécessaire dans le surplomb et le recouvrement, avant de poser huit facettes sur les dents inférieures, plus tard dans le traitement.

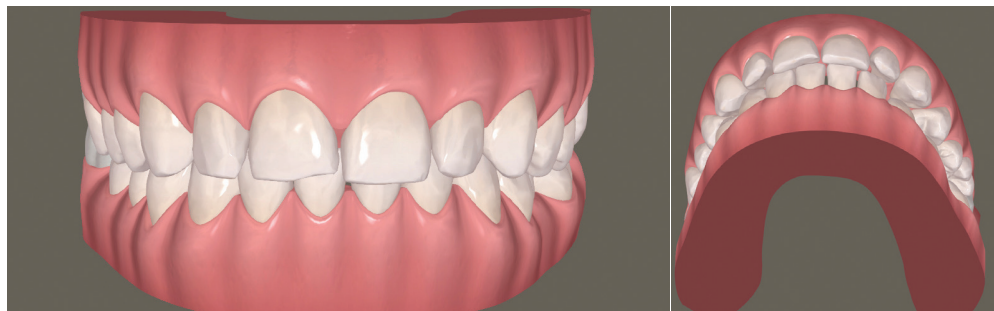
La phase de traitement orthodontique a été programmée sur 11 aligners, pour obtenir l'alignement de l'arcade, des dé-rotations et une ingression des dents supérieures et inférieures. Une RIP a été effectuée (encadrés blancs sur l'image ci-dessous), suivant l'analyse de Bolton et la planification de futures restaurations.

Configuration ClinCheck® initiale :

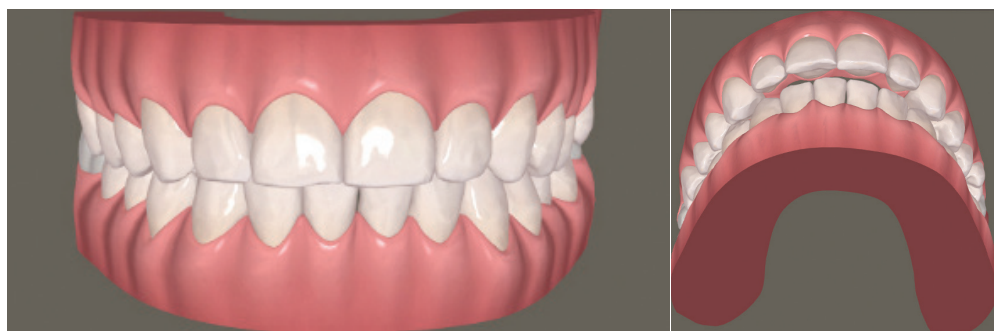

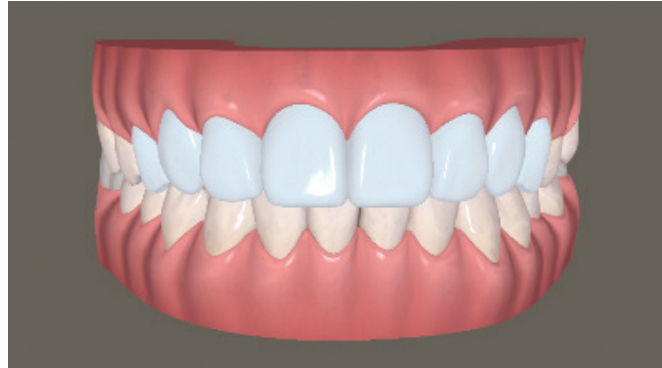Simulation ClinCheck® des changements :

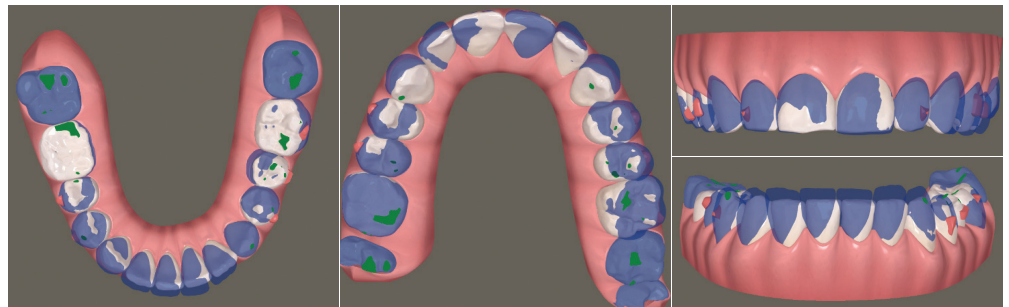
I. Situation initiale



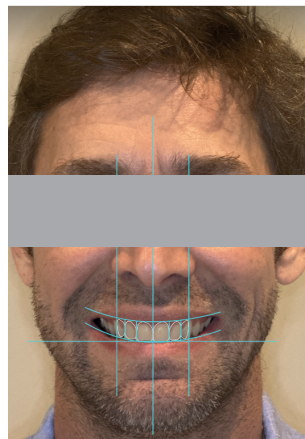II. Situation finale

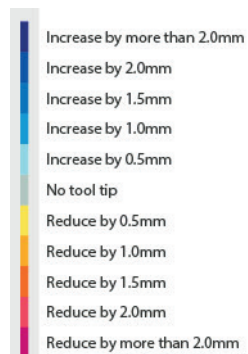
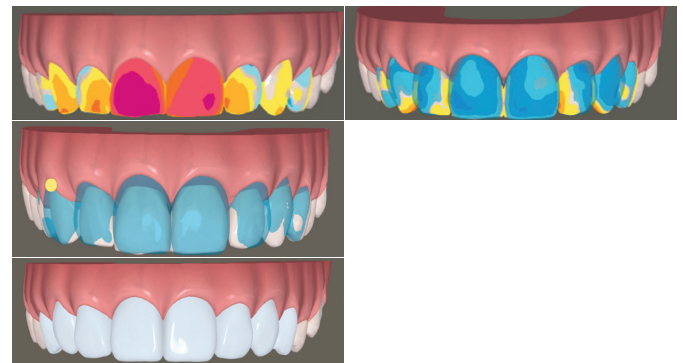


Simulation ClinCheck® des changements :
III. Fin du traitement restauratif

IV. Superpositions

Outil Invisalign Smile Architect™:

Grâce à la fonctionnalité Smile Architect, nous avons pu planifier les mouvements et créer l'espace dont nous avons besoin pour notre approche minimalement invasive.

Sans alignement, nous aurions dû toucher à environ 2 mm de la surface des centrales et environ 1,5 mm pour le reste des dents.

Carte thermique :

Réduction et ajout :
Sans alignement
Avec alignement


Progression du traitement :

Le traitement esthétique a commencé au neuvième aligner. L'équipe du laboratoire avait reçu le fichier STL du design de la restauration planifié avec la fonctionnalité Invisalign Smile Architect™ du logiciel ClinCheck™.

- La maquette avait été conçue en collaboration avec le patient, et, compte tenu de la préférence esthétique du patient pour un sourire plus droit, nous avons choisi d'allonger les latérales.
- Plusieurs photos ont été prises tout au long du processus pour suivre la progression du patient.
- Nous avons effectué une prise d'empreintes pour comparaison avec la maquette, et envoyé les images au laboratoire.

Progression du traitement :

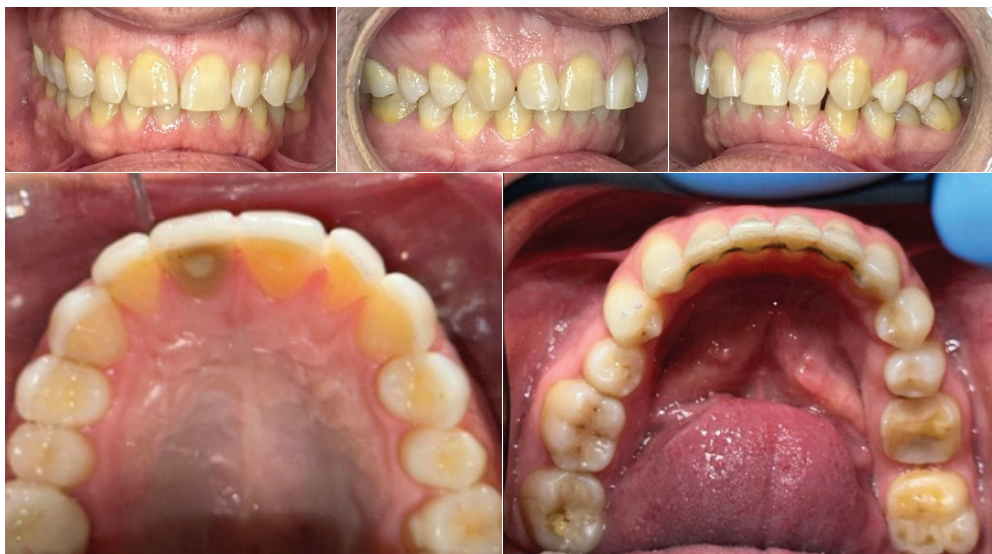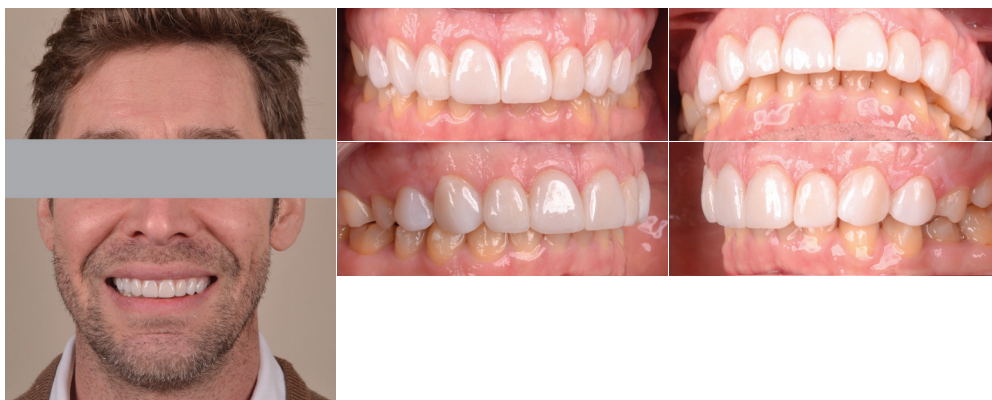I. Maquette



Résultats du traitement :

L'objectif principal était d'améliorer la couleur et l'anatomie des dents, et nous y sommes parvenus. Le résultat apparaissant sur la section antéro-supérieure correspondait aux attentes du patient comme de l'équipe de traitement.

Nous avons atteint, à l'issue de la première phase, l'alignement que nous souhaitons et avons entamé les procédures esthétiques, lesquelles ont été programmées à partir des outils ClinCheck®. La procédure esthétique a commencé au neuvième aligneur.

Images de fin de traitement :**I. Fin du traitement orthodontique****II. Fin du traitement restauratif****Opinion de la patiente :**

Le patient a trouvé le processus rapide, simple et sans douleur. Il s'est montré très impliqué dans le processus, et très coopératif avec l'équipe de traitement à chaque étape. La possibilité de pouvoir s'impliquer dans la planification et la conception de sa maquette sur l'outil Invisalign Smile Architect™ du logiciel ClinCheck a largement contribué à sa satisfaction.

Contention :

Après 11 semaines de traitement avec les aligners Invisalign Go™, la phase esthétique du traitement a débuté. Cette phase a commencé par la création d'une maquette.

Durant les trois semaines entre le retrait des taquets et le placement des facettes, il a été important de prescrire une contention efficace pour éviter tout risque de récurrence. Une fois les taquets retirés, une contention fixe a été placée sur les dents 33 à 43, ainsi qu'une contention temporaire pour les dents supérieures jusqu'à la fin de la phase de restauration. Une autre prise d'empreintes a été effectuée, pour la conception des contentions Vivera™.

La maquette a alors été modifiée, et nous avons utilisé le scanner intra-oral iTero™ pour enregistrer les changements effectués. Cela a permis au laboratoire de s'assurer que les facettes correspondent parfaitement à la maquette envoyée.

Deux semaines plus tard, nous avons posé les facettes. Nous avons scanné le patient le jour de la pose et commandé les contentions Vivera pour les deux arcades.

Nous avons recommandé au patient de porter ses aligners de contention Vivera™ à temps plein pendant six mois, puis uniquement la nuit.

Conclusion :

Nous sommes parvenus à entreprendre, comme nous le souhaitons, un traitement minimalement invasif. Nous avons choisi d'adopter une approche pluridisciplinaire, avec 11 semaines de traitement d'alignement avec le système Invisalign Go™.

Nous avons planifié les mouvements dentaires avec les aligners Invisalign Go™ et les restaurations sur l'outil Invisalign Smile Architect™ du logiciel ClinCheck™. Une communication étroite et extensive avec le laboratoire a aidé toute l'équipe de traitement à comprendre ce dont nous avons besoin et à programmer chacune des étapes, que nous ne manquions jamais de partager avec le patient.

Le logiciel que nous avons utilisé dans ce cas nous a aidé à programmer les mouvements dentaires en fonction des restaurations et des attentes du patient. Un autre avantage de l'utilisation de ce logiciel, a été la facilité de communication entre l'équipe de traitement et le patient, qui a pu s'impliquer dans l'intégralité du processus, y compris dans la planification des résultats esthétiques.

Nous avons jugé essentiel de bien prendre en compte les attentes du patient, et de l'informer des objectifs de son traitement. Avec ce patient, le but était de créer l'espace suffisant nous permettant d'éviter de toucher aux tissus dentaires. Nous sommes parvenus à planifier un traitement, non seulement minimalement invasif, mais en plus, aux résultats durables et satisfaisants.

Déclarations

Le patient a fourni son consentement pour la publication de son cas.

**Vous souhaitez partager les résultats d'un traitement Invisalign® à vos confrères et collègues ?
Publiez vos cas sur la Galerie mondiale Align en nous écrivant à :**



submit.InvisalignGallery.com