

# Approche pluridisciplinaire d'un cas de supraclusion : alternative à la réhabilitation prothétique complète de l'arcade afin de gagner l'espace nécessaire aux dents antérieures



## Dr Kristina Baumgarten

La Dr Kristina Baumgarten a reçu son diplôme de l'Université RWTH Aachen (Allemagne) en 2006. Kristina Baumgarten a ensuite poursuivi son parcours et achevé un cursus en dentisterie pédiatrique et en parodontologie en 2011. Elle est aujourd'hui propriétaire du cabinet Zahnärzte Baumgarten, à Siegen, dans lequel elle propose le système Invisalign Go® depuis 2016, et elle donne des conférences sur le système Invisalign® depuis 2019. La Dr Baumgarten, sans cesse à la recherche de résultats de traitement les plus esthétiques possibles, a choisi d'adopter le numérique dans son cabinet. L'utilisation des technologies les plus récentes aide également son équipe à proposer aux patients une expérience de traitement optimale.

Kristina Baumgarten a obtenu une certification Digital Smile Design 2020 et s'est formée à l'utilisation des aligneurs transparents à la City of London Dental School. Elle est également une praticienne de niveau Apex Elite Invisalign® depuis 2021, et une leader d'opinion clé d'Align Technology.

## Résumé :

La dentisterie connaît, depuis quelques années, une véritable transformation. Les procédures dentaires s'éloignent progressivement de la fraise et des obturations pour adopter une vision d'ensemble des traitements, dont le diagnostic et la planification sont facilités par le numérique. Les patients d'aujourd'hui ont des attentes différentes. Ils sont mieux informés et sont à la recherche de traitements plus efficaces. En visualisant l'issue du traitement, nous pouvons montrer aux patients les résultats qu'il est possible d'atteindre et ainsi répondre à cette demande.

Le cas que nous présenterons ici est celui d'une patiente de 32 ans, qui avait pour motif de consultation une sensibilité sur ses dents antérieures supérieures, en raison d'une perte de substance amélaire. Un ébrèchement de ses incisives a également été constaté. Elle a souhaité procéder à un traitement restauratif pour empêcher une perte supplémentaire de substance. La patiente, qui présentait une supraclusion, et subséquentement, des interférences occlusales et une perte importante de structure dentaire, était consciente de son besoin de suivre un traitement. Elle redoutait cependant qu'une procédure esthétique conduise à un changement trop brutal ou non désiré de son apparence. Par ailleurs, la patiente ignorait, au départ, la nécessité de procéder à un traitement d'alignement avant la procédure de restauration. Elle s'est donc trouvée contrariée, non seulement par le coût du traitement, mais aussi par sa durée. La possibilité de visualiser, en amont, les différentes étapes de la procédure ainsi que le résultat du traitement sur l'outil Invisalign Smile Architect du logiciel ClinCheck, a apaisé ses craintes et corrigé certaines idées reçues.

Nous avons jugé important, de notre côté, d'adopter une approche minimalement invasive, qui a été étudiée durant la planification du plan de traitement. Le matériau de restauration et son niveau d'épaisseur ont été déterminés en collaboration avec le laboratoire, avant le début du traitement. Le traitement s'est déroulé strictement selon le plan de traitement numérique, et nous n'avons rencontré aucune mauvaise surprise.

Cette étude vise à souligner les avantages de la planification numérique et de l'utilisation d'une approche ortho-restaurative.

**Images initiales :**

Âge de la patiente : 32

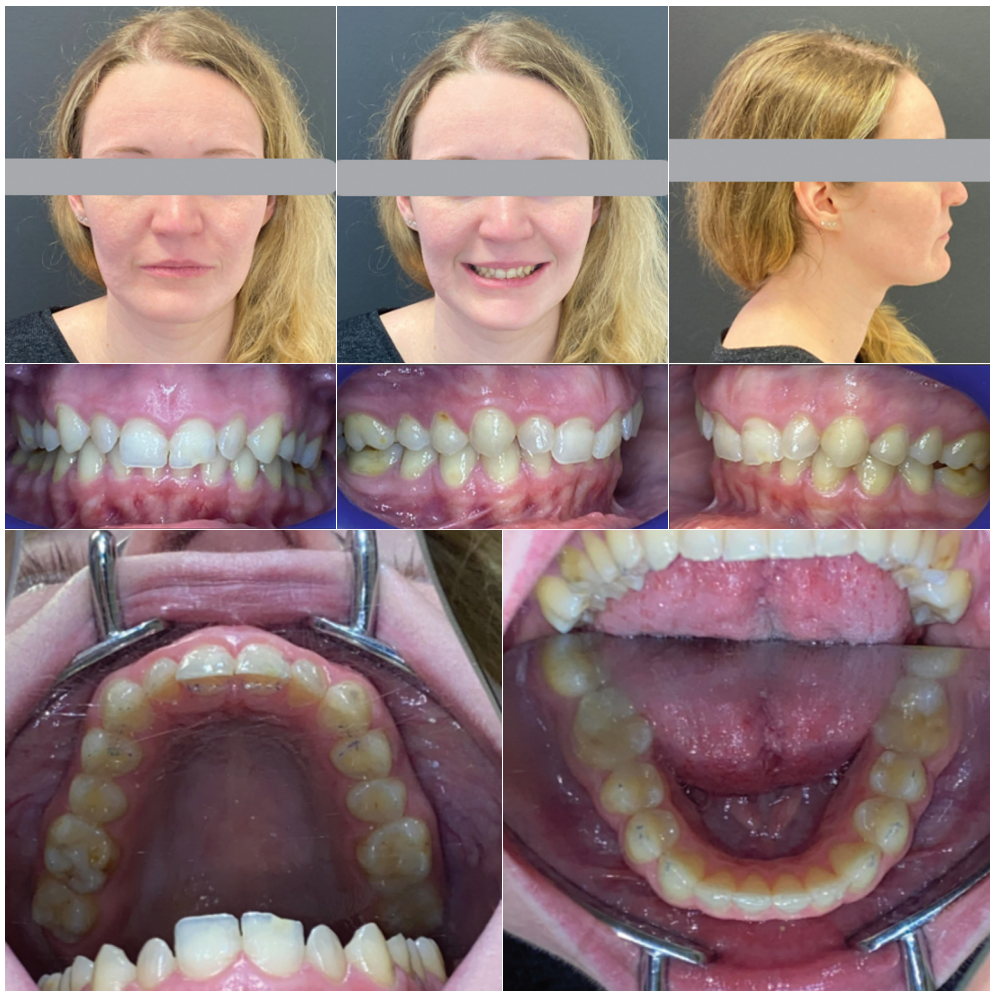Sexe : Féminin

**Motif de consultation :**

Sensibilité sur les dents antérieures supérieures en raison d'une érosion de l'émail, et ébrèchement des incisives. La patiente a souhaité procéder à un traitement restauratif pour empêcher une perte supplémentaire de substance

**Antécédents dentaires :** Érosion sévère de l'émail sur les incisives supérieures et sur les premières molaires

**Antécédents sociaux :** RAS

**Données cliniques :**

**Relation antéropostérieures côté droit :** Classe II

**Relation antéropostérieures côté gauche :** Classe II

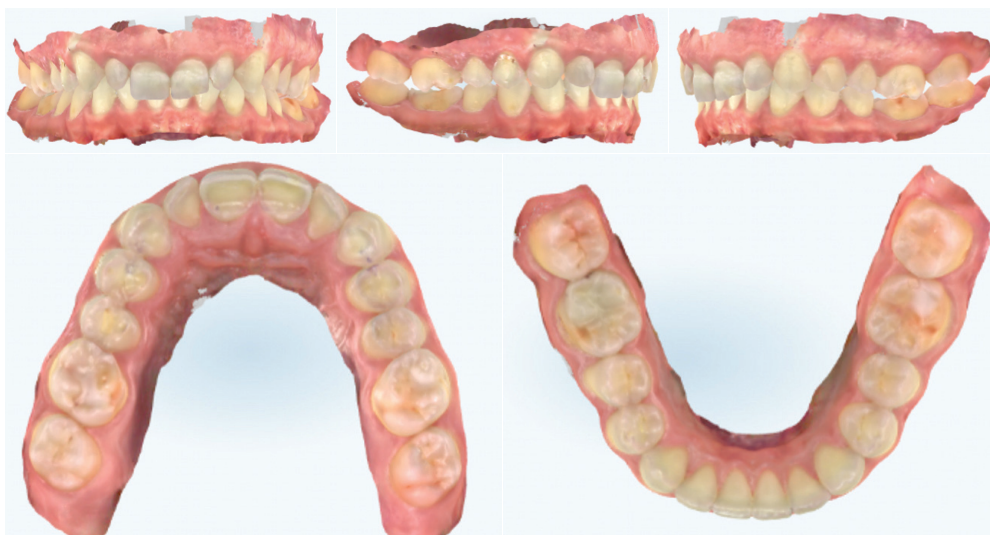**Supraclusion :** 80%

**Protrusion :** 0-2 mm

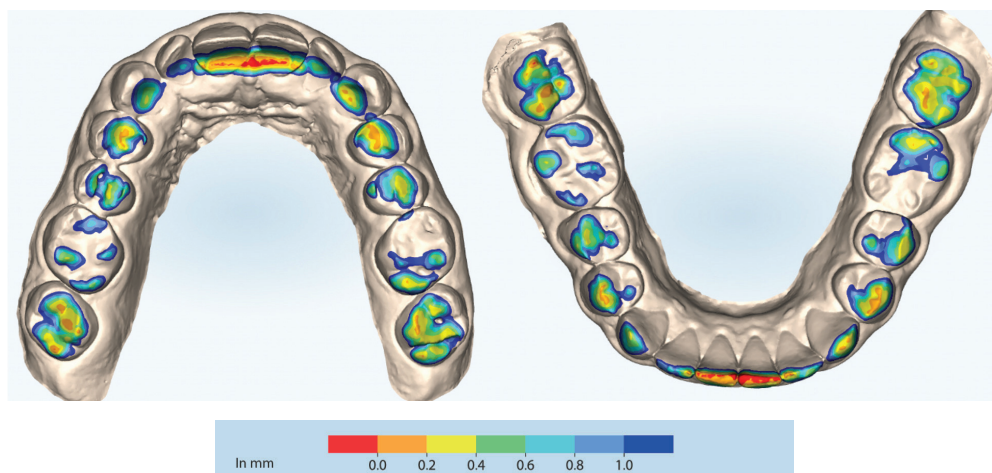
**Arcade supérieure :** En forme de « U »

**Arcade inférieure :** En forme de « U »

**Autre :** Perte importante de l'émail sur les centrales.

**Premier scan iTero™ :**

## Occlusogramme :



### Objectif du traitement

<b>Esthétique :</b>	Ligne du sourire basse, tailles de dents différentes
<b>Aspects fonctionnels :</b>	Supraclusion, classe II
<b>Denture :</b>	Obturations : 16, 26, 36, 46 Hypominéralisations sur les premières molaires
<b>Biologie :</b>	Biotype, situation parodontale normaux Récession 1,4 et 1,5

### Plan de traitement

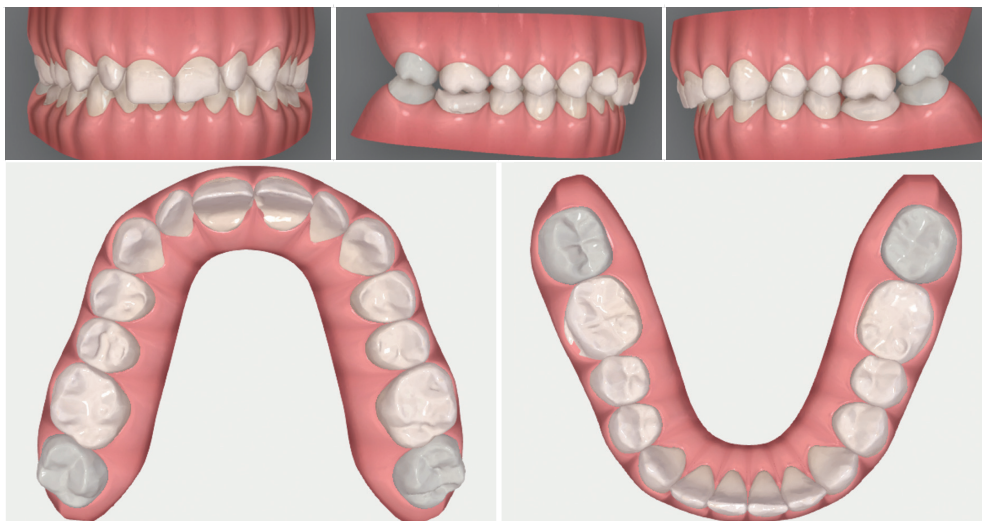La patiente a perdu, en raison de sa supraclusion, une quantité importante de substance au niveau de ses dents antérieures. Outre les effets sur l'esthétique de son sourire, la perte de substance amélaire entraînait une sensibilité dentaire. La supraclusion nous a en outre privés de l'espace nécessaire au traitement de restauration. Nous avons écarté la réhabilitation complète de la bouche, car la patiente recherchait une approche minimalement invasive. Le traitement par aligners a donc été choisi pour obtenir l'espace nécessaire à la restauration des dents antérieures.

### Calendrier du traitement et séquence

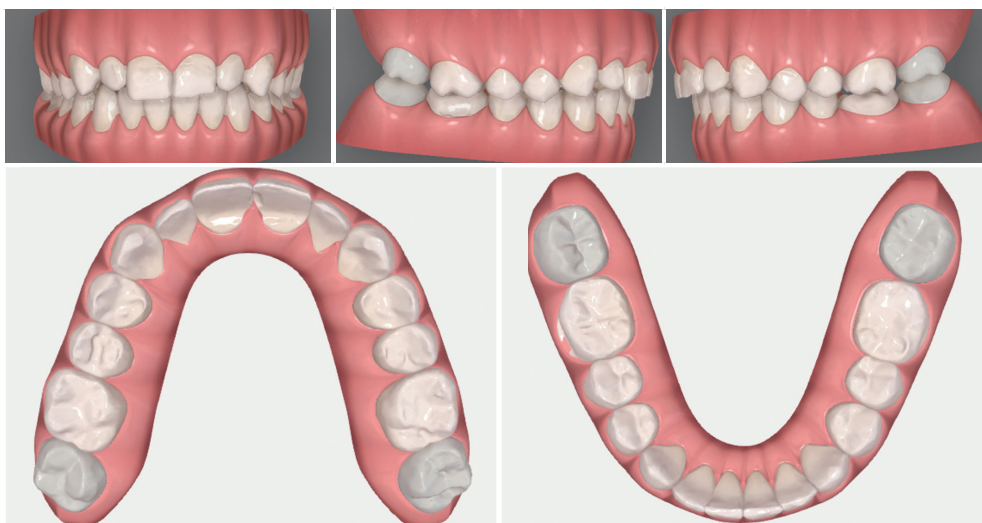<b>Nombre d'aligners :</b>	16 supérieurs, 13 inférieurs
<b>À remplacer tous les :</b>	7 jours
<b>Informations supplémentaires :</b>	La patiente devant quitter le pays, nous n'avons pas pu suivre le plan de traitement idéal

Simulation ClinCheck® des changements :

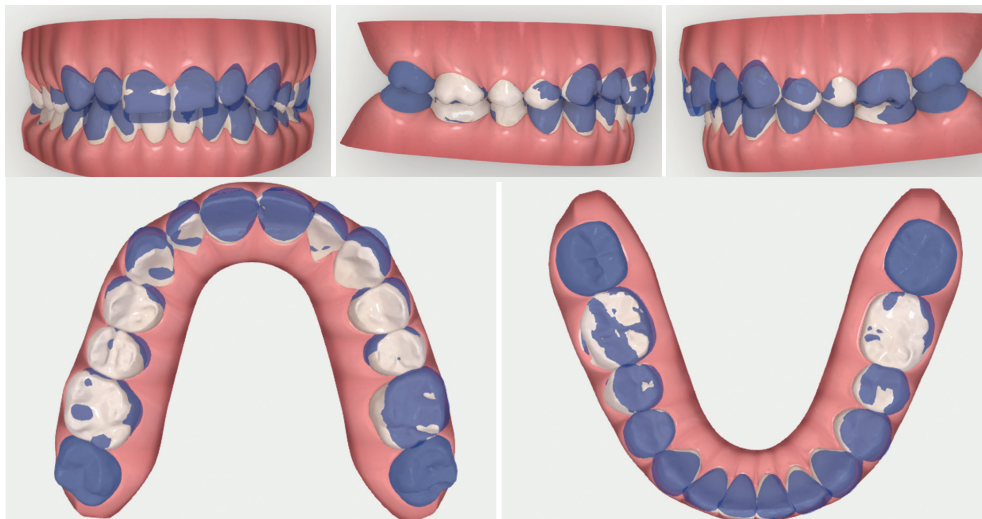
### I. Situation initiale



### II. Situation finale



### III. Superpositions pré et post-traitement



### Progression du traitement :

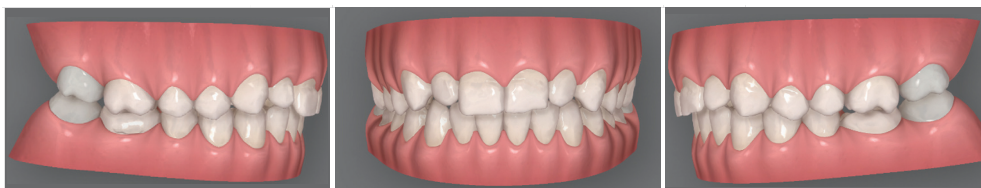Nous avons reçu la patiente toutes les quatre semaines, pour ses visites de suivi. La patiente s'est montrée très rigoureuse dans le port de ses aligners, et aucun problème d'ajustement n'a été constaté. Elle a remarqué un soulagement dans la jonction de la mâchoire, et a lié cet apaisement au port des aligners, qui protégeaient la surface des dents.

### Résultats du traitement :

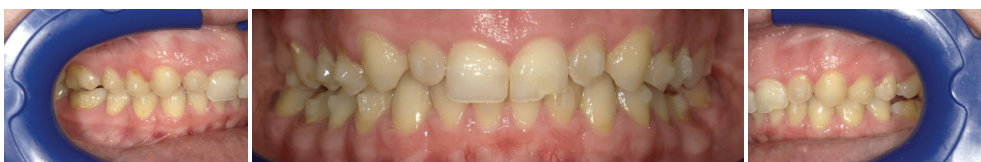Nous avons procédé à un traitement d'alignement dentaire, avec 16 aligners sur l'arcade supérieure, et 13 sur l'arcade inférieure. Des facettes ont été placées sur les dents 13 à 15, et nous avons utilisé des couronnes pour les dents 12 à 22, 36 et 46. Une correction gingivale a été effectuée au laser. Le surplomb de la patiente été mesuré à 30 % et le recouvrement, à 2mm.

### Images de fin de traitement :

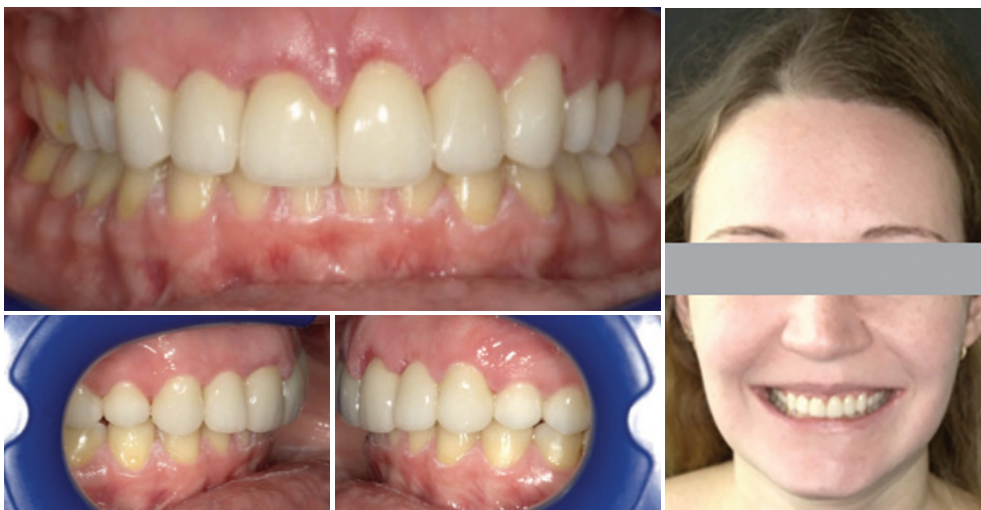#### I. Résultats virtuels



#### II. Fin du traitement orthodontique



#### III. Fin du traitement restauratif



### Contention :

Des aligners Viverra™ ont été prescrites pour la contention. Nous avons recommandé à la patiente de les porter à temps plein pendant six mois, puis de passer à un port nocturne uniquement.

### Discussion clinique :

Le traitement des patients atteints de supraclusion causant une perte importante de tissus palatins était, auparavant, abordé de manière purement restaurative. Cette approche a souvent contredit les principes du traitement minimalement invasif et a souvent mené à des sacrifices esthétiques pour le patient. Dans le cas présent, la patiente présentait une supraclusion sévère, laquelle, en raison de contacts prématurés sur les dents antérieures, conduisait à une position occlusale forcée. Une érosion importante de l'émail a été constatée sur les surfaces palatines de ces dents, et la sensibilité dentaire en résultant a encouragé la patiente à rechercher un traitement.

Une approche purement restaurative aurait nécessité une augmentation significative de la hauteur au niveau de l'occlusion, et les effets d'une telle procédure sur l'articulation temporo-mandibulaire restaient incertains. Par ailleurs, le besoin de créer de l'espace nous aurait conduit à toucher une quantité importante de tissus sur les surfaces palatines, ce qui aurait pu nécessiter un traitement endodontique des dents concernées. La patiente présentait un sourire gingival, et l'amélioration de cette situation aurait requis une élévation coronaire par des moyens chirurgicaux. De plus, cette approche ne nous aurait pas permis de corriger les dimensions des incisives latérales.

L'approche intégrant un traitement par aligners a été choisie pour toutes ces raisons. Le plan de traitement que nous proposons était minimalement invasif et exigeait moins de compromis, ce que la patiente a apprécié. Les outils de visualisation tels que ClinCheck In-Face et les fonctionnalités de l'outil Smile Architect disponible dans le logiciel ClinCheck nous ont aidés dans l'explication du plan de traitement, et la patiente s'est montrée réceptive à nos informations. Enfin, la possibilité de combiner les approches orthodontiques et restauratives a permis d'atteindre des résultats esthétiques, fonctionnels et médicaux optimaux pour la patiente.

### Conclusion :

**Expérience de traitement pour la praticienne et la patiente :** La patiente a été très satisfaite de la procédure. L'une de ses craintes principales était de se trouver trop différente à l'issue du traitement. La simulation In-Face a cependant permis d'apaiser ces craintes en amont, et la patiente n'a émis aucune objection à commencer le traitement.

**Planification :** La planification numérique nous a fourni plus garanties, et le traitement a été entrepris en toute confiance.

**Biologie :** Nous avons été en mesure de traiter la patiente selon une approche minimalement invasive, et avons préservé le maximum de structure dentaire.

**Volume :** L'alignement de pré-restauration nous a permis de planifier le volume nécessaire de la restauration, indépendamment de la position initiale des dents. Les restaurations conçues ont été, grâce au mouvement dentaire entrepris en amont, au plus proche de ce que nous recherchions.

**Communication :** La possibilité de montrer à la patiente une simulation du traitement a largement contribué à l'acceptation. Le flux de travail numérique nous a permis d'améliorer notre communication et notre collaboration avec les techniciens de laboratoire. Ce flux de travail nous a également aidés à identifier de potentielles difficultés avant le début du traitement.

**Vous souhaitez partager les résultats d'un traitement Invisalign® à vos confrères et consœurs ?  
Publiez vos cas sur la Galerie mondiale Align en nous écrivant à :**

 [submit.InvisalignGallery.com](https://submit.InvisalignGallery.com)