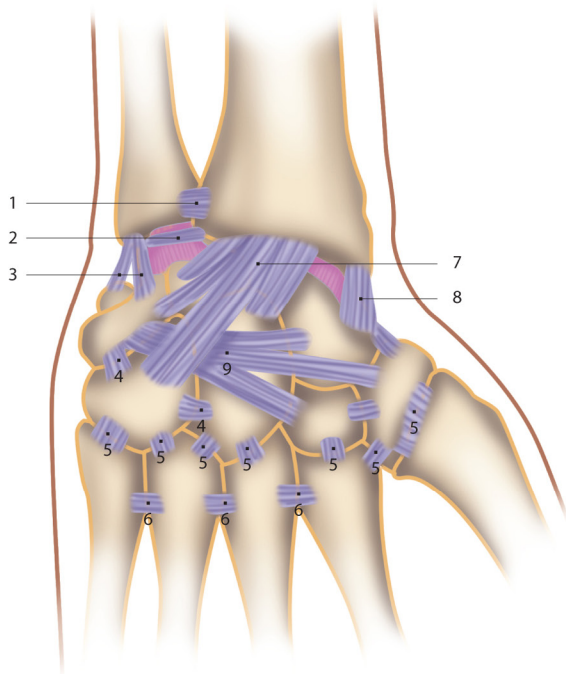
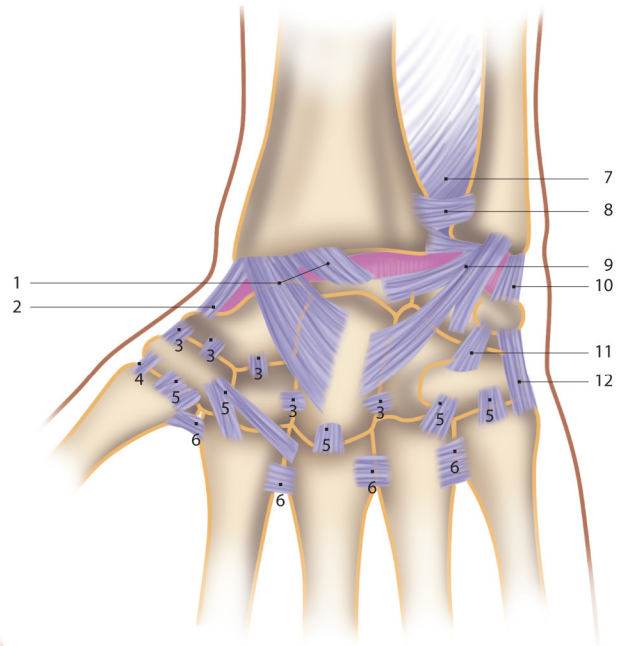


8. Poignet et main

Articulation radio-carpienne, vue antérieure

- 1 - Ligament radio-carpien palmaire
- 2 - Ligament collatéral radial du carpe
- 3 - Ligaments intercarpiens palmaires
- 4 - Ligament carpo-métacarpien latéral
- 5 - Ligaments carpo-métacarpiens palmaires
- 6 - Ligaments intermétacarpiens
- 7 - Membrane interosseuse antébrachiale
- 8 - Ligament radio-ulnaire antérieur
- 9 - Ligament ulno-carpien palmaire
- 10 - Ligament collatéral ulnaire du carpe
- 11 - Ligament pisi-hamatum
- 12 - Ligament pisi-métacarpien

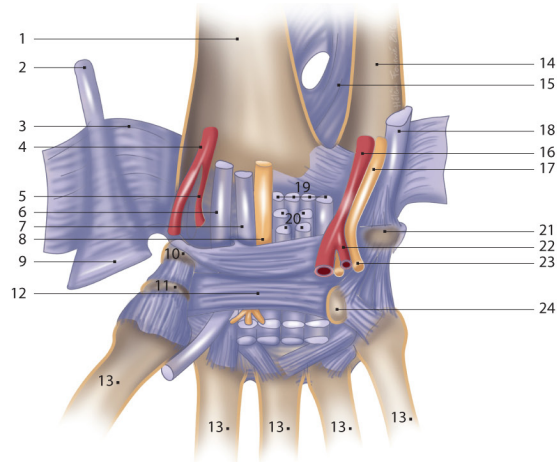


Ligaments du carpe, vue dorsale

- 1 - Ligament radio-ulnaire postérieur
- 2 - Disque articulaire radio-ulnaire
- 3 - Ligament collatéral ulnaire du carpe
- 4 - Ligaments intercarpiens dorsaux
- 5 - Ligaments carpo-métacarpiens dorsaux
- 6 - Ligaments métacarpiens dorsaux
- 7 - Ligament radio-carpien dorsal
- 8 - Ligament collatéral radial du carpe
- 9 - Ligament médio-carpien dorsal

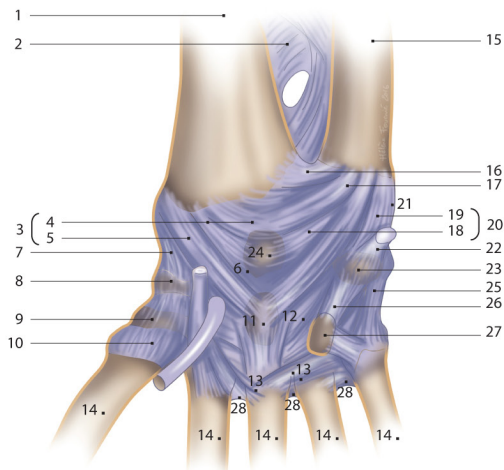
Canal carpien, vue palmaire

- 1 - Radius
- 2 - Tendon du long palmaire
- 3 - Ligament carpien palmaire (épaisseur du fascia profond de l'avant-bras, coupé et récliné)
- 4 - Artère radiale
- 5 - Branche palmaire superficielle
- 6 - Tendon du fléchisseur radial du carpe
- 7 - Tendon du long fléchisseur du pouce
- 8 - Nerf médian
- 9 - Aponévrose palmaire
- 10 - Tubercule du scaphoïde
- 11 - Tubercule du trapézoïde
- 12 - Rétinaculum des fléchisseurs
- 13 - Os métacarpien
- 14 - Ulna
- 15 - Membrane interosseuse
- 16 - Artère ulnaire
- 17 - Nerf ulnaire
- 18 - Tendon du fléchisseur ulnaire du carpe
- 19 - Tendon du fléchisseur profond des doigts
- 20 - Tendons du fléchisseur superficiel des doigts
- 21 - Pisiforme
- 22 - Branche palmaire profonde de l'artère ulnaire
- 23 - Branche palmaire profonde du nerf ulnaire
- 24 - Hamulus de l'hamatum



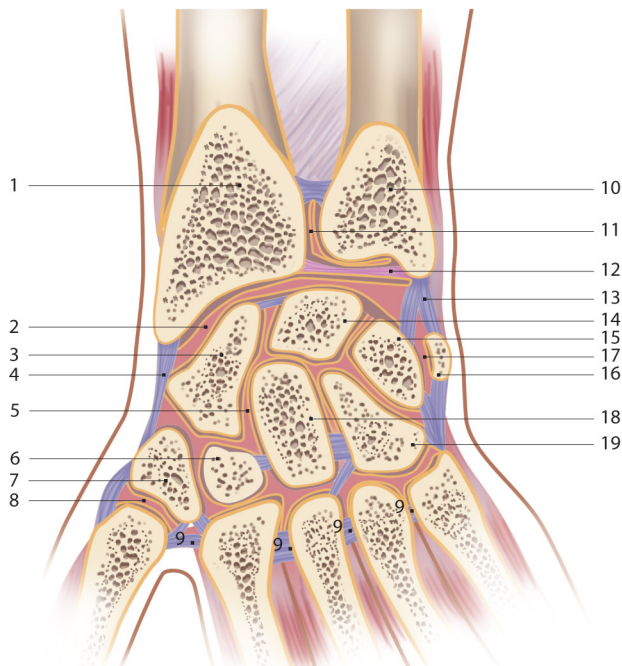
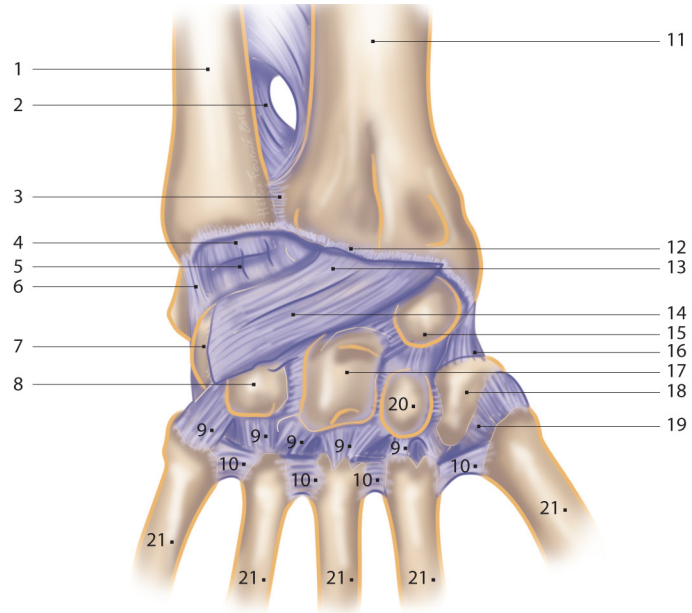
Rétinaculum des fléchisseurs réséqué, vue palmaire

- 1 - Radius
- 2 - Membrane interosseuse
- 3 - Ligament radio-carpien palmaire
- 4 - Partie radio-scapho-lunaire
- 5 - Partie radio-capitale
- 6 - Espace de Poirier
- 7 - Ligament collatéral radial
- 8 - Tubercule du scaphoïde
- 9 - Tubercule du trapèze
- 10 - Capsule articulaire de l'articulation carpo-métacarpienne
- 11 - Capitulatum
- 12 - Ligament capito-triquétral
- 13 - Ligaments carpo-métacarpiens palmaires
- 14 - Os métacarpiens
- 15 - Ulna
- 16 - Ligament radio-ulnaire palmaire
- 17 - Aire du disque articulaire
- 18 - Partie ulno-lunaire
- 19 - Partie ulno-triquétrale
- 20 - Ligament ulno-carpien palmaire
- 21 - Ligament collatéral ulnaire
- 22 - Tendon du fléchisseur ulnaire du carpe (coupé)
- 23 - Pisiforme
- 24 - Lunatum
- 25 - Ligament piso-métacarpien
- 26 - Ligament piso-hamatum
- 27 - Hamulus de l'hamatum
- 28 - Ligaments métacarpiens palmaires



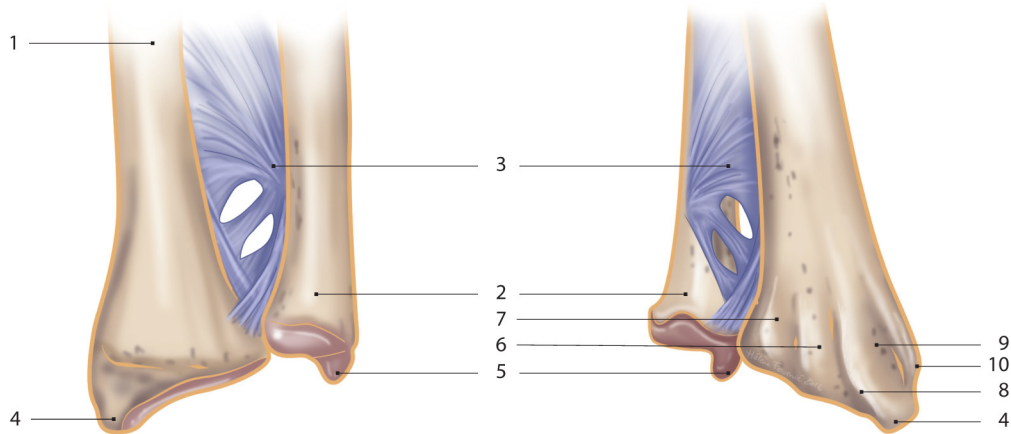
Vue postérieure, dorsale

- 1 - Ulna
- 2 - Membrane interosseuse
- 3 - Ligament radio-ulnaire dorsal
- 4 - Région du disque articulaire
- 5 - Ligament ulno-carpien dorsal
- 6 - Ligament collatéral ulnaire
- 7 - Triquétrum
- 8 - Hamatum
- 9 - Ligaments carpo-métacarpiens dorsaux
- 10 - Ligaments métacarpiens dorsaux
- 11 - Radius
- 12 - Tissu capsulaire superficiel (réséqué)
- 13 - Ligament radio-carpien dorsal
- 14 - Lunatum (recouvert par le ligament)
- 15 - Scaphoïde
- 16 - Ligament collatéral radial
- 17 - Capitatium
- 18 - Trapèze
- 19 - Capsule de la 1^{re} articulation carpo-métacarpienne
- 20 - Trapézoïde
- 21 - Os métacarpiens



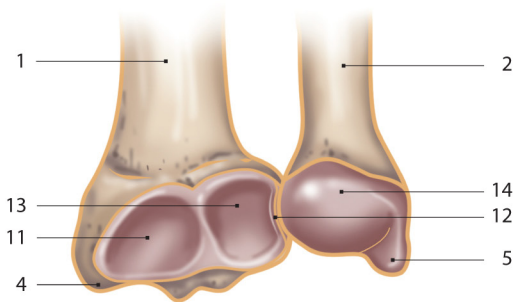
Coupe coronale, vue dorsale

- 1 - Radius
- 2 - Articulation radio-carpienne
- 3 - Scaphoïde
- 4 - Ligament collatéral radial du carpe
- 5 - Articulation médiocarpienne
- 6 - Trapézoïde
- 7 - Trapèze
- 8 - Articulation carpo-métacarpienne du pouce
- 9 - Ligaments intermétacarpiens interosseux
- 10 - Ulna
- 11 - Articulation radio-ulnaire distale et récessus sacciforme
- 12 - Disque articulaire
- 13 - Ligament collatéral ulnaire du carpe
- 14 - Lunatum
- 15 - Triquetrum
- 16 - Pisiforme
- 17 - Articulation de l'os pisiforme
- 18 - Capitatium
- 19 - Hamatum



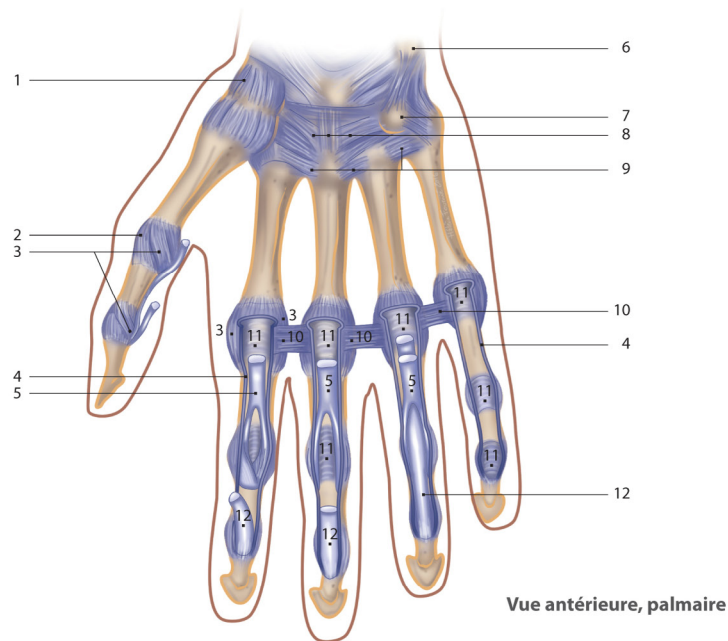
**Radius et ulna en supination,
vue antérieure**

**Radius et ulna en pronation,
vue antérieure**

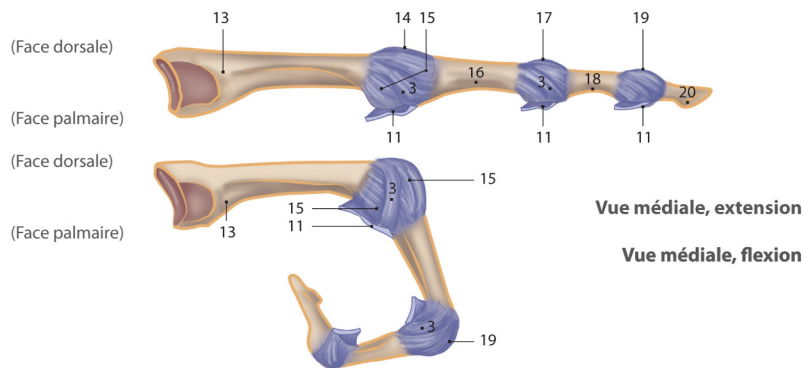


Surface articulaire carpienne

- 1 - Radius
- 2 - Ulna
- 3 - Membrane interosseuse
- 4 - Processus styloïde du radius
- 5 - Processus styloïde de l'ulna
- 6 - Sillon du long extenseur du pouce
- 7 - Sillon des muscles extenseurs des doigts et extenseur de l'index
- 8 - Tubercule dorsal
- 9 - Sillon des muscles long et court extenseurs radiaux du carpe
- 10 - Surface pour les muscles court extenseur du pouce et long abducteur du pouce
- 11 - Surface articulaire scaphoïdienne
- 12 - Incisure ulnaire du radius
- 13 - Surface articulaire lunaire
- 14 - Surface articulaire du triquetrum



Vue antérieure, palmaire



Vue médiale, extension

Vue médiale, flexion

Ligaments métacarpo-phalangiens et interphalangiens

| | | |
|--|--|---|
| 1 - Trapèze | 9 - Ligaments métacarpiens palmaires | 16 - Phalange proximale |
| 2 - Capsule articulaire | 10 - Ligaments métacarpiens transverses profonds | 17 - Articulation interphalangienne proximale (IPP) |
| 3 - Ligaments collatéraux | 11 - Ligaments palmaires (plaques) | 18 - Phalange moyenne |
| 4 - Gâines fibreuses des doigts (sectionnées) | 12 - Tendons du fléchisseur profond des doigts | 19 - Articulation interphalangienne distale (IPD) |
| 5 - Tendon du fléchisseur superficiel des doigts | 13 - Os métacarpien | 20 - Phalange distale |
| 6 - Pisiforme | 14 - Articulation métacarpo-phalangienne (MP) | |
| 7 - Hamulus de l'hamatum | 15 - Capsule articulaire | |
| 8 - Ligaments métacarpiens palmaires | | |