

## Fonction des autres paires de nerfs crâniens



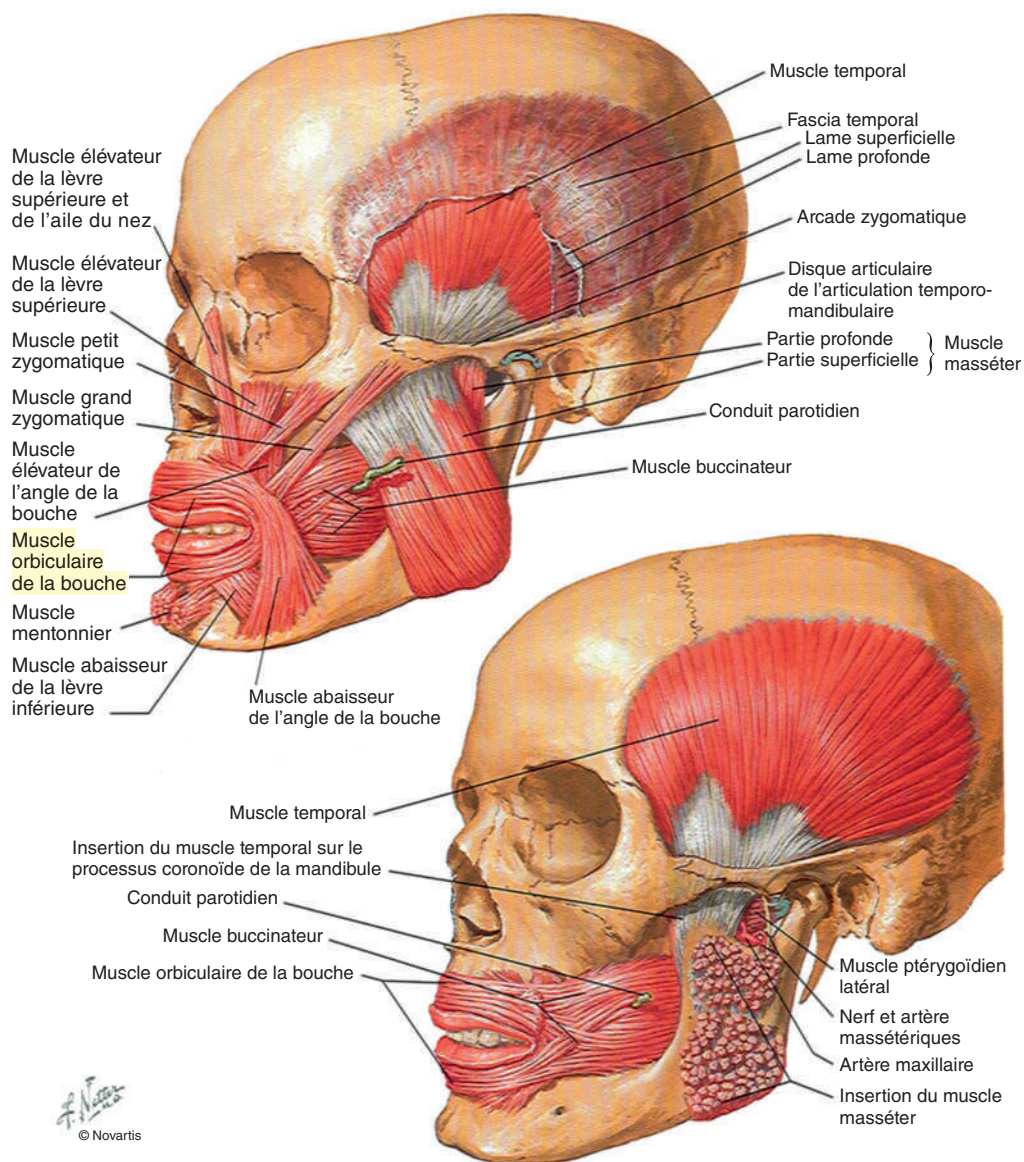
L'examen des autres paires de nerfs crâniens doit également être réalisé, en particulier celui des nerfs optique (I), olfactif (II), trijumeau (V) (voir fig. 1.13 au chapitre 1 ; vidéo 2.5) et cochléo-vestibulaire (VIII). L'examen endobuccal permet de dépister des anomalies du nerf IX (nerf glossopharyngien), ayant un rôle moteur glossopharyngien, sensitif au niveau du 1/3 postérieur lingual, et viscéromoteur pour l'innervation sécrétoire de la glande parotide, et XII (nerf grand hypoglosse), ayant un rôle d'innervation motrice linguale.



## Fonction manducatrice (vidéos 2.6 et 2.7)

Les fonctions manducatrices sont assurées par l'action coordonnée :

- des muscles élévateurs (ferme la bouche) : muscles temporaux, masséters et ptérygoïdiens ;
- des muscles abaisseurs de la mandibule (ouvre la bouche) : muscles mylo-hyoïdiens, génio-hyoïdiens et digastriques (muscles abaisseurs) (fig. 2.11).



**Fig. 2.11.** Représentation de la localisation des muscles masticateurs, élévateurs (muscles temporaux, masséters et ptérygoïdiens) et abaisseurs (mylo-hyoïdiens, génio-hyoïdiens, et digastriques).

Source : *Atlas Netter d'anatomie humaine*. 8<sup>e</sup> édition. Issy-les-Moulineaux : Elsevier Masson ; 2023, Section I – Tête et cou, planche 48.

- Infection : s'agissant de fractures ouvertes dans la cavité buccale, le risque septique est toujours possible, en particulier en cas de lésion dentaire inflammatoire périapicale préexistante au voisinage de la fracture ou de fracture dentaire associée. En pratique, la prise en charge thérapeutique habituellement rapide et la mise en route d'une antibioprofylaxie systématique, de même que la bonne vascularisation de la mandibule, ont rendu ce risque limité.

## B. Complications secondaires

### ***Trouble sensitif du nerf alvéolaire inférieur : hypoesthésie séquellaire***

Ces troubles sont le plus souvent immédiats et transitoires en cas de simple contusion. Ils peuvent être définitifs en cas de traumatismes nerveux plus sévères (hypoesthésies, anesthésies, dysesthésies ou paresthésies définitives). Les mêmes troubles peuvent être secondaires à la chirurgie (étirement du nerf lors de la réduction et ostéosynthèse). Ces troubles sensitifs peuvent évoluer vers une symptomatologie douloureuse chronique de type névralgique, parfois extrêmement invalidante.


### ***Trouble de la consolidation osseuse***

- Consolidation en mauvaise position (défaut de réduction) : cal vicieux. Dans ce cas, il existe une malocclusion séquellaire.
- Consolidation insuffisante/absente : retard de consolidation (si persistance d'une mobilité fracturaire < 3 mois après la fracture) et pseudarthrose (si persistance d'une mobilité fracturaire > 3 mois après la fracture).

## VII. Complications de la région condylienne

- Ⓐ Les fractures déplacées de la région condylienne exposent à différentes complications.

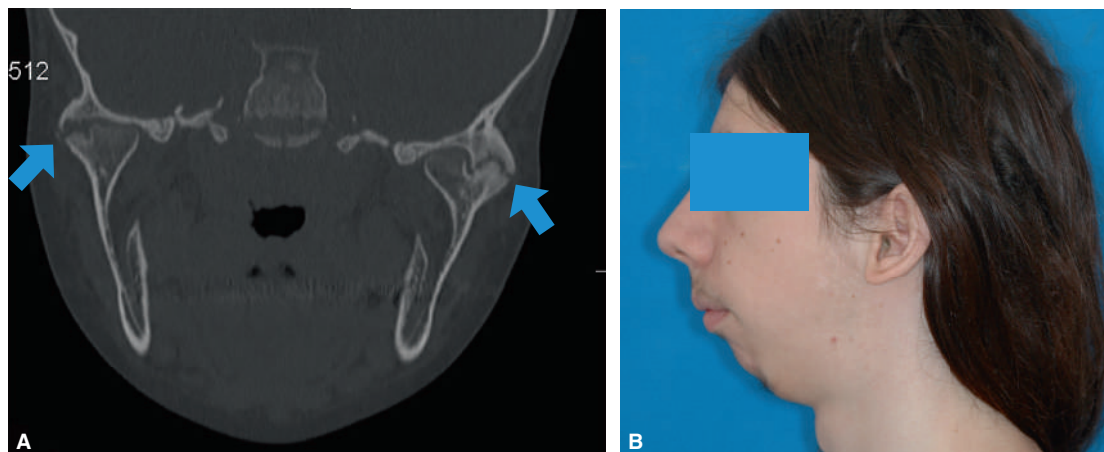
### ***Troubles occlusaux et cinématiques***

-  Troubles de l'articulé dentaire : principalement lié à la perte de hauteur de la branche mandibulaire, par absence de prise en charge ou défaut de réduction de la fracture.
- Troubles de la cinématique mandibulaire :
  - limitations séquellaires de l'ouverture buccale (< 40 mm), de la propulsion mandibulaire et de la diduction du côté opposé à l'ancienne fracture ;
  - latéro-déviations du côté de l'ancienne fracture lors de l'ouverture buccale et de la propulsion mandibulaire ;
  - ces troubles sont liés à une diminution de l'amplitude des mouvements articulaires. Ils sont souvent définitifs.
- Dysfonction de l'articulation temporo-mandibulaire.

Les troubles occlusaux et cinématiques décrits ci-dessus ainsi que les lésions de l'appareil discal survenues lors du traumatisme initial peuvent avoir pour conséquence, à court, moyen ou long terme, un dysfonctionnement articulaire se manifestant par la triade classique : douleur (pré-auriculaire), bruits intra-articulaires (claquement, craquement, crissement) et limitation de l'ouverture buccale. Ces douleurs sont particulièrement résistantes aux antalgiques classiques et le bilan radiologique conventionnel, en dehors des remaniements osseux liés au cal osseux, est le plus souvent normal.

## Ankylose temporo-mandibulaire

**B** C'est la complication la plus sévère, survenant essentiellement après une fracture condylienne intra-articulaire (fracture capitale) ou à retentissement articulaire (fracture extra-articulaire fortement déplacée avec lésions obligatoires de l'appareil capsulo-ligamentaire). L'ankylose se manifeste cliniquement par une limitation progressive et chronique de l'ouverture buccale (« constriction permanente des mâchoires ») et s'explique radiologiquement par une fibrose, voire une ossification progressive de la région articulaire (fig. 14.14). Si elle survient chez l'enfant en croissance, elle s'accompagne d'un défaut de croissance mandibulaire avec une hypomandibulie.



**Fig. 14.14.** **B** Scanner du massif facial coupe coronale fenêtre osseuse (A) et photographie de profil du patient correspondant (B) montrant une ankylose bilatérale des articulations temporo-mandibulaires responsable d'une hypo/rétro-mandibulie par trouble de la croissance mandibulaire.

## Troubles de la croissance mandibulaire

- **Si fracture unilatérale** : asymétrie avec latéro-déviations mandibulaires homolatérales à la fracture puisque la croissance du côté sain reste normale, alors que celle du côté fracturé est ralentie.
- **Si fractures bilatérales** : hypo/rétro-mandibulie (voir fig. 14.14).

### Pour aller plus loin : prise en charge thérapeutique – les grands principes

L'objectif de la prise en charge d'une fracture mandibulaire est en premier lieu la réduction anatomique des fragments osseux qui passe par la restauration de l'articulé dentaire (occlusion).

#### Fractures de la portion dentée et de l'angle mandibulaire

Les fractures de la portion dentée et de l'angle mandibulaire sont considérées comme des fractures ouvertes. Le traitement est chirurgical. Il s'agit d'une urgence chirurgicale relative (dans les 48 heures), car il existe un risque septique.

Les grandes étapes de la chirurgie sont : réalisation de voies d'abord dissimulées pour exposition des foyers de fracture, réduction des foyers de fracture, blocage maxillo-mandibulaire, ostéosynthèse, déblocage pour contrôle de l'articulé dentaire, fermeture (fig. 14.15).

**Tableau 18.1. B** Description des fractures de Le Fort selon leurs sous-types.

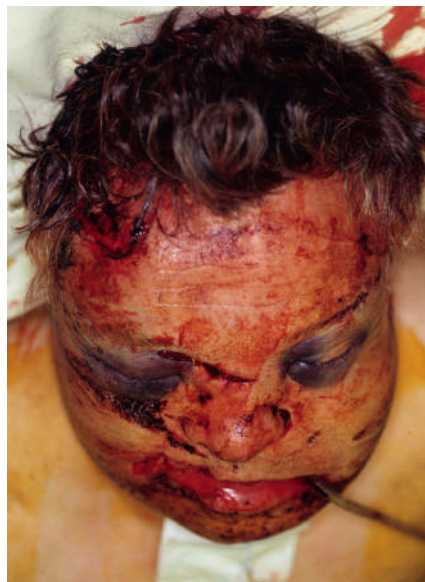	Le Fort I	Le Fort II	Le Fort III
Trait de fracture en postérieur	Fracture des processus ptérygoïdes de l'os sphénoïde		
Irradiation du trait de fracture en antérieur	Fond des sinus maxillaires et au-dessus des sinus piriformes (cavité nasale)	Du latéral vers le médian : suture maxillo-zygomatique, foramen infra-orbitaire (émergence V2), margelles infra-orbitaires, suture naso-frontale	Du latéral vers le médian : racine et/ou corps arcade zygomatique (suture zygomatico-temporale), suture zygomatico-frontale, suture sphéno-zygomatique, puis suture naso-frontale
Conséquence du trait de fracture	Une unité anatomique du massif facial moyen mobile par rapport à la base du crâne	Deux unités anatomiques du massif facial moyen mobiles par rapport à la base du crâne	Trois unités anatomiques du massif facial moyen mobiles par rapport à la base du crâne
	Plateau palatin mobile	Plateau palatin et os nasaux mobiles	Plateau palatin et os nasaux et zygoma mobiles
	Os nasaux et zygomas immobiles	Zygomas immobiles	

À noter que *les fractures de Le Fort sont par définition bilatérales*. Ainsi en cas de fracture de Le Fort unilatérale, on parlera de fracture d'hémi-Le Fort I, II ou III (fig. 18.4 et tableau 18.1). Par ailleurs, toutes les associations sont possibles : par exemple, un patient peut présenter une fracture-disjonction de Le Fort I + hémi-Le Fort II droit.

## IV. Signes cliniques

Les fractures-disjonctions de Le Fort passent par des cavités aériques naturelles de la face (fosses nasales, sinus maxillaires, cellules ethmoïdales).

En raison de la violence du choc à l'origine des fractures, tous ces patients doivent être considérés comme des traumatisés crâniens (fig. 18.5).

**Fig. 18.5. B** Photographie d'un patient présentant une fracture de Le Fort.