

Hypertension artérielle de l'adulte

Focus MÉDECINE INTENSIVE-RÉANIMATION

Introduction

- I. Comment faire le diagnostic d'une urgence hypertensive ?
- II. Quels traitements d'urgence administrer sans délai ?
- III. Quels examens complémentaires demander en urgence ?
- IV. Quel raisonnement étiologique adopter ?

Situation de départ

■ 42 Hypertension artérielle.

Item, hiérarchisation des connaissances

Item 224 – Hypertension artérielle de l'adulte et de l'enfant (urgences hypertensives et HTA maligne)

Rang	Rubrique	Intitulé	Descriptif
A	Définition	Définition de l'HTA*	Définitions HAS et SFHTA (seuils : consultation, MAPA, automesure, grades de sévérité)
A	Prévalence, épidémiologie	Épidémiologie de l'HTA, HTA facteur de risque cardiovasculaire majeur*	Prévalence, liens (âge, obésité, diabète...), complications cardiovasculaires, répartition HTA essentielle et secondaire
B	Éléments physiopathologiques	Physiopathologie de l'HTA*	Principaux mécanismes (rénine ou volo-dépendants), facteurs environnementaux
A	Diagnostic positif	Mesure de la pression artérielle*	Connaître les méthodes de mesure de la PA (consultation, automesure, MAPA) et interpréter
A	Diagnostic positif	Évaluation initiale d'un patient hypertendu*	Circonstances de découverte, interrogatoire, risque cardiovasculaire, examen clinique
A	Examens complémentaires	Examens complémentaires de première intention*	Bilan biologique minimal, ECG
A	Suivi et/ou pronostic	Complications de l'HTA, retentissement sur les organes cibles*	Neurosensorielles, cardiovasculaires, rénales
A	Diagnostic positif	Connaître les signes d'orientation en faveur d'une HTA secondaire*	Savoir mener l'examen clinique et prescrire les examens complémentaires permettant d'évoquer une HTA secondaire
A	Étiologies	Connaître les principales causes d'HTA secondaire*	Néphropathies parenchymateuses, HTA rénovasculaire, causes endocriniennes, coarctation de l'aorte...
B	Diagnostic positif	Connaître la démarche diagnostique en cas de suspicion d'HTA secondaire*	Clinique, biologie, imagerie

Rang	Rubrique	Intitulé	Descriptif
A	Identifier une urgence	Reconnaître une urgence hypertensive et une HTA maligne	Définition d'une crise hypertensive et d'une urgence hypertensive
B	Définition	Définition d'une HTA résistante*	Connaître les facteurs de résistance (non-observance, sel, syndrome d'apnées du sommeil, médicaments ou substances hypertensive...)
A	Prise en charge	Connaître les objectifs de la consultation d'annonce*	Intérêts et objectifs de la prise en charge, modification du style de vie, prise en charge des autres facteurs de risque
A	Prise en charge	Connaître la stratégie du traitement médicamenteux de l'HTA*	Traitement initial, classes thérapeutiques, adaptation, surveillance, chiffres cible de PA
A	Prise en charge	Connaître les principaux effets indésirables et contre-indications des traitements antihypertenseurs*	
B	Prise en charge	Connaître les situations cliniques particulières pouvant orienter le choix du traitement antihypertenseur*	
A	Prise en charge	Connaître les particularités du traitement antihypertenseur du sujet âgé de plus de 80 ans*	
B	Prise en charge	Prise en charge d'une urgence hypertensive	
B	Suivi et/ou pronostic	Plan de soins à long terme et modalités de suivi d'un patient hypertendu*	Savoir évaluer l'efficacité du traitement, la tolérance au traitement et l'observance du patient
B	Prise en charge	Principes de prise en charge d'une HTA secondaire*	HTA rénovasculaire et endocriniennes
A	Définition	Connaître la définition de l'HTA chez l'enfant et l'existence de normes pédiatriques*	
A	Diagnostic positif	Mesure de la PA chez l'enfant*	Connaître les indications de mesure de la PA chez l'enfant (examen systématique annuel après 3 ans, en cas de FDR) et en connaître les modalités (brassards adaptés, abaques pour l'âge et le sexe)
B	Étiologie	Connaître les principales causes d'HTA chez l'enfant*	

Introduction

A On parle communément d'hypertension artérielle (HTA) pour une pression artérielle systolique supérieure à 140 mmHg et une pression artérielle diastolique supérieure à 90 mmHg. Une HTA supérieure à 180/110 mmHg (HTA de grade 3) peut être à l'origine de lésions viscérales cardiaques, neurologiques et rénales. Si une élévation de pression artérielle s'accompagne d'un retentissement sur les organes, celle-ci est dénommée urgence hypertensive et requiert un traitement urgent en milieu hospitalier pour limiter la progression des lésions. Une élévation isolée de la pression artérielle sans atteinte d'organe est dénommée poussée hypertensive. Cette condition est trois fois plus fréquente que la première, son traitement est ambulatoire. Pour autant, chaque élévation de pression artérielle impose la recherche clinicobiologique d'un retentissement viscéral.

Vignette clinique

Madame P., 30 ans, consulte aux urgences pour altération de l'état général, amaigrissement évoluant depuis plusieurs semaines. Elle décrit une grande fatigue (asthénie) associée à une sensation intense de soif (polydipsie) et des mictions très fréquentes (polyurie). Elle n'a pas d'antécédents notables et ne prend aucun traitement.

À son arrivée aux urgences, l'examen clinique est le suivant :

- *constantes vitales, signes de gravité* : FC 103 bpm (tachycardie), PA 250/150 mmHg (hypertension systolo-diastolique de grade 3). La SpO₂ est à 98 % en air ambiant. Vigilance normale [GCS à 15] mais la patiente rapporte des céphalées intenses ces derniers jours. La température est à 36,8 °C ;
- *examen physique systématisé* : à l'examen clinique, vous remarquez des signes de **déshydratation** clinique avec des muqueuses sèches et un pli cutané. L'auscultation cardiopulmonaire est sans anomalie remarquable.

La patiente rapporte également des troubles visuels avec une baisse d'acuité visuelle récente associée à des taches lumineuses dans le champ visuel, « comme des étoiles dans les yeux » vous dit-elle (phosphènes).

La prise en charge immédiate consiste en la pose d'une voie veineuse périphérique associée à un remplissage vasculaire devant les signes de déshydratation et la polyurie rapportée à l'anamnèse. Par ailleurs, vous demandez l'administration d'un antihypertenseur par voie intraveineuse à la seringue électrique ; ici, vous choisissez de la nicardipine avec comme objectif une baisse progressive de la pression artérielle (diminution de 20 à 25 % dans les premières heures).

Les examens complémentaires réalisés immédiatement sont :

- *numération formule sanguine* : Hb 16,8 g/dL (hémococoncentration), plaquettes 179 G/L, leucocytes 9,8 G/L, absence de schizocytes au frottis sanguin ;
- *ionogramme sanguin* : créatininémie à 452 μmol/L (insuffisance rénale), urée 23 mmol/L, K⁺ 2,7 mmol/L (hypokaliémie), Na⁺ 120 mmol/L (hyponatrémie), troponine négative ;
- *dosage des β-hCG* : négatif ;
- *un ECG* (tachycardie sinusale, hypertrophie ventriculaire gauche électrique avec rS6 = rV1 > 35 mm, pas d'autres anomalies) est également réalisé.

Le reste des examens (examen du fond d'œil, ionogramme urinaire, ECBU, bandelette urinaire) sera réalisé dans un second temps.

Le diagnostic retenu est celui d'une **urgence hypertensive avec atteinte multiviscérale** : rénale, probablement ophtalmologique, dans un contexte d'HTA maligne. La réflexion étiologique est la suivante : on remarque l'existence d'une hypertension artérielle de grade 3 (PAS > 180 mmHg et/ou PAD > 110 mmHg) associée à des signes cliniques d'atteintes d'organes : rénale (polyurie, soif et polydipsie par natriurèse de pression), neurologique (encéphalopathie hypertensive associant céphalées intenses, parfois confusion et convulsions), anomalies du fond d'œil. Pas d'argument pour une cause contextuelle (β-hCG négatives, pas d'argument ECG pour un événement coronaire, anamnèse et examen clinique non en faveur d'une dissection aortique, ni hypertension intracrânienne par effet de masse).

La prise en charge finale de la patiente consistera en :

- transfert en réanimation ou soins intensifs pour surveillance scopée, systématique dans ce contexte d'urgence hypertensive ;
- poursuite du traitement vasodilatateur par voie intraveineuse ;
- un remplissage est souvent nécessaire, pour traiter l'hypovolémie secondaire à une polyurie par natriurèse de pression qui aggrave l'hyperaldostérionisme ;
- recherche et traitement de la pathologie de fond (HTA essentielle ou secondaire).

I. Comment faire le diagnostic d'une urgence hypertensive ?

Le diagnostic d'urgence hypertensive repose sur l'association d'une HTA de grade 3 (PAS > 180 mmHg et/ou PAD > 110 mmHg) associée à un retentissement viscéral aigu. C'est un diagnostic clinicobiologique !

Les motifs de consultations peuvent être multiples et ne sont pas spécifiques : céphalées, soif, acouphènes, asthénie, etc. Pour cette raison, le recueil des constantes vitales doit être systématique. À l'inverse, la recherche de signe d'atteinte d'organe et/ou de pathologie circonstancielle doit être systématique devant la mise en évidence d'une HTA de grade 3.

Les recommandations identifient trois cas de figure en fonction de la présentation (ESC, ESH, 2018).

Poussées hypertensives

HTA de grade 3 isolée, sans atteinte d'organe associée.

Urgences hypertensives

HTA de grade 3 avec atteinte d'organe, parmi :

- rétinopathie hypertensive (modification de l'examen du fond d'œil, hémorragie rétinienne, œdème papillaire) ;
- encéphalopathie hypertensive (troubles de la conscience, céphalées intenses, parfois convulsions) ;
- insuffisance rénale aiguë (élévation des chiffres de créatininémie, oligo/anurie, hématurie, protéinurie) ;
- insuffisance cardiaque aiguë (œdème aigu pulmonaire) ;
- microangiopathie : hémolyse mécanique (présence de schizocytes au frottis sanguin) ;
- coagulation intravasculaire disséminée (syndrome hémorragique ou thrombotique, anomalies biologiques avec baisse des facteurs de coagulation).

L'**HTA maligne** est une forme particulière d'urgence hypertensive secondaire à une microangiopathie diffuse (thromboses des artères de petit calibre) d'origine hypertensive. L'HTA est de grade 3 et associée à une atteinte rétinienne au fond d'œil, une microangiopathie thrombotique et une coagulopathie. Une atteinte cérébrale et/ou rénale peut compléter le tableau.

Pathologies circonstancielles

Elles s'accompagnent d'une HTA parfois sévère :

- la dissection aortique (douleur thoracique migratrice, asymétrie tensionnelle et anisophytomie¹) ;
- un infarctus du myocarde (douleur thoracique constrictive irradiant dans la mâchoire ou le bras gauche, modifications du segment ST à l'ECG) ;
- éclampsie et pré-éclampsie sévère (contexte obstétrical à l'interrogatoire, protéinurie, douleur abdominale) ;
- les causes d'hypertension intracrânienne (accidents vasculaires cérébraux hémorragiques surtout, parfois ischémiques, les traumatismes crâniens) ; s'y associe fréquemment une bradycardie réflexe (réflexe de Cushing) : l'examen clinique s'attachera ici à préciser les circonstances de survenue ; la présence d'un signe neurologique focal à l'examen doit alerter le clinicien et faire réaliser un scanner cérébral.

À noter que les céphalées peu intenses, phosphènes, acouphènes et épistaxis *ne font pas partie* des atteintes viscérales. Leur présence s'intègre dans le cadre de la poussée hypertensive et ne justifie pas d'hospitalisation.

1. Asymétrie des pouls

- Pression artérielle élevée sans atteinte d'organe = poussée hypertensive.
- Pression artérielle élevée + atteinte d'organe = urgence hypertensive.
- Acouphènes, épistaxis, phosphènes = ne sont pas des signes de gravité.

II. Quels traitements d'urgence administrer sans délai ?

La prise en charge thérapeutique dépend du diagnostic.

- En cas de **poussée hypertensive** (hypertension isolée sans atteinte d'organe), il n'est pas nécessaire d'hospitaliser le patient. On s'attachera systématiquement à rechercher un facteur déclenchant (écart de régime sans sel, rupture thérapeutique, globe vésical, douleur, etc.). Sur le plan thérapeutique, outre le traitement du facteur déclenchant, on se contentera d'une adaptation du traitement antihypertenseur par voie orale associée à des consignes de surveillance et un rappel des règles hygiéno-diététiques.
- En cas d'**urgence hypertensive (HTA de grade 3 + atteinte d'organe)** :
 - la première mesure thérapeutique consiste en l'administration d'un *traitement anti-hypertenseur* par voie parentérale avec comme objectif une baisse progressive de la pression artérielle. L'objectif est une baisse de 20 à 25 % au cours des premières heures. Le traitement est urgent, mais il faut éviter une chute trop brutale de la pression artérielle. Le nifédipine, inhibiteur calcique, est la molécule le plus souvent indiquée dans cette situation ;
 - certaines pathologies circonstancielles s'accompagnent d'une hypertension artérielle justifiant un traitement plus agressif (cas de la dissection aortique) ou, à l'inverse, une certaine tolérance de l'HTA (cas de l'hypertension intracrânienne) ;
 - trouver et traiter l'étiologie : traitement de fond, pathologie circonstancielle...

- Poussée hypertensive : adaptation du traitement oral, pas d'hospitalisation.
- Urgence hypertensive : vasodilatateur IV, surveillance scopée.

III. Quels examens complémentaires demander en urgence ?

Examen du fond d'œil

C'est un élément central du diagnostic. Néanmoins, il n'est souvent pas disponible en urgence. Il n'est donc pas indispensable pour porter le diagnostic d'urgence hypertensive et sa réalisation ne doit pas retarder la prise en charge.

ECG 12 dérivations

Un ECG sera systématiquement effectué à la recherche d'argument pour une ischémie coronaire (modifications du segment ST) ou d'éléments d'orientation étiologique, tels que la mise en évidence d'une hypertrophie ventriculaire gauche électrique (indice de Sokolov > 35 mm chez l'adulte) qui orienterait vers l'existence d'une HTA ancienne, négligée, sous-jacente.

Dosage des β -hCG

On réalisera systématiquement un test de grossesse chez la femme en âge de procréer à la recherche d'un facteur obstétrical circonstanciel (HTA gravidique, pré-éclampsie, éclampsie).

Autres examens

Ils serviront à apprécier la gravité : hémoglobine, numération plaquettaire, fibrinogène, frottis avec recherche de schizocytes (microangiopathie thrombotique ?), ionogramme sanguin avec créatinine, LDH, analyse du sédiment urinaire (ECBU, recherche d'une leucocyturie et/ou hématurie).

Ils seront également orientés en fonction des données de l'interrogatoire et de l'examen clinique : échographie cardiaque/angioscanner si suspicion de dissection aortique, scanner cérébral en cas de signe focal ou de contexte évocateur, recherche de toxiques sanguins et urinaires, etc.

- ECG.
- β -hCG chez les femmes en âge de procréer.
- NFS, plaquettes, ionogramme sanguin et créatininémie, ionogramme urinaire et protéinurie.

A Quiz 1

Le piège diagnostique

Monsieur P., 60 ans, consulte aux urgences pour une épistaxis.

Antécédent : pas d'antécédent notable.

Il consulte pour des épistaxis et ne se plaint, à part cela, d'aucun symptôme. À l'interrogatoire, il décrit des épisodes de céphalées avec phosphènes et acouphènes qu'il attribue à une migraine. Il décrit également des allers-retours fréquents aux toilettes, notamment la nuit, qu'il attribue à un problème de prostate jamais traité.

Cliniquement : à l'examen, on ne retrouve aucun signe de mauvaise tolérance. La PA est à 190/120 mmHg. L'examen clinique abdominal révèle un globe vésical.

Bilan biologique et examens complémentaires réalisés à titre systématique (NFS, ionogramme, ECG) sont sans anomalie. *À ce stade comment qualifiez-vous cette HTA ? Quelle est votre attitude thérapeutique ?*

A Quiz 2

L'hypertension symptôme

Interne au SMUR, vous êtes appelé(e) à intervenir chez un homme de 80 ans. Il se plaint de douleurs thoraciques mais aussi dorsales et abdominales.

Antécédents : HTA essentielle sous trithérapie, dyslipidémie sous statine.

Cliniquement : à votre arrivée, vous constatez les mêmes douleurs ; les constantes mesurées immédiatement sont les suivantes : FC 98 bpm, PA 190/130 mmHg à droite et 150/110 mmHg à gauche. Il présente à l'examen clinique un souffle carotidien ainsi qu'un souffle d'insuffisance aortique. L'examen neurologique révèle une hémiparésie hémicorporelle gauche associée.

Quel diagnostic retenez-vous ? Quel traitement médical immédiat préconisez-vous ?

IV. Quel raisonnement étiologique adopter ?

Première étape

Rechercher à l'examen clinique et à l'interrogatoire des arguments permettant de distinguer une crise hypertensive d'une urgence hypertensive (fig. 16.1).

Deuxième étape

Rechercher des signes cliniques/biologiques évocateurs d'une pathologie circonscrite (red flags) qui imposeraient un traitement spécifique immédiat, tels que :

- signe neurologique focal, qui imposerait la réalisation d'un scanner cérébral et l'orientation vers une structure spécialisée ;
- douleur thoracique, modification ECG, qui imposerait la réalisation d'une coronarographie en urgence ;

- signes évocateurs d'une dissection aortique, qui imposeraient le transfert immédiat en milieu cardiochirurgical ;
- contexte obstétrical, β -hCG, qui imposeraient le transfert en maternité de niveau 3.

Troisième étape

En l'absence de signes évocateurs de pathologie circonstancielle et devant une HTA de grade 3 avec atteinte d'organe, le diagnostic d'urgence hypertensive peut être porté. Celui-ci impose l'administration immédiate de vasodilatateurs par voie intraveineuse. Il est souvent nécessaire d'administrer un remplissage vasculaire pour compenser une hypovolémie (par natriurèse de pression) qui aggrave l'hyperaldostéronisme.

B Le reste du bilan affinera le diagnostic :

- prise de toxique, interruption brutale d'un traitement antihypertenseur ;
- doppler artériel rénal ;
- dosage de l'aldostérone plasmatique, catécholamines sanguines et urinaires, etc.

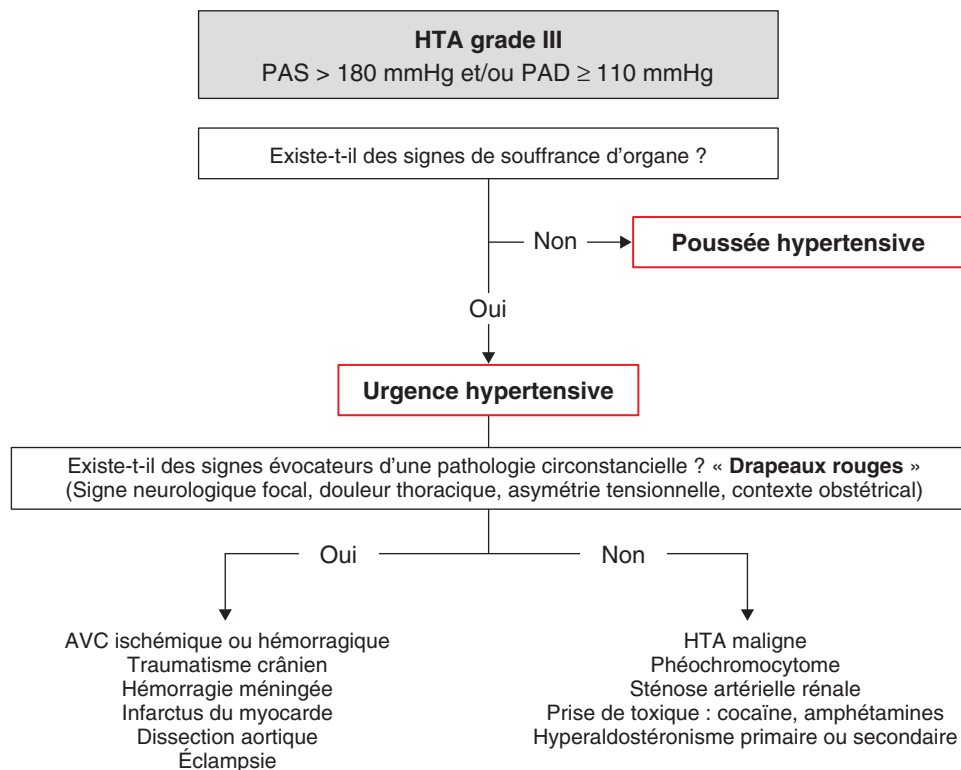
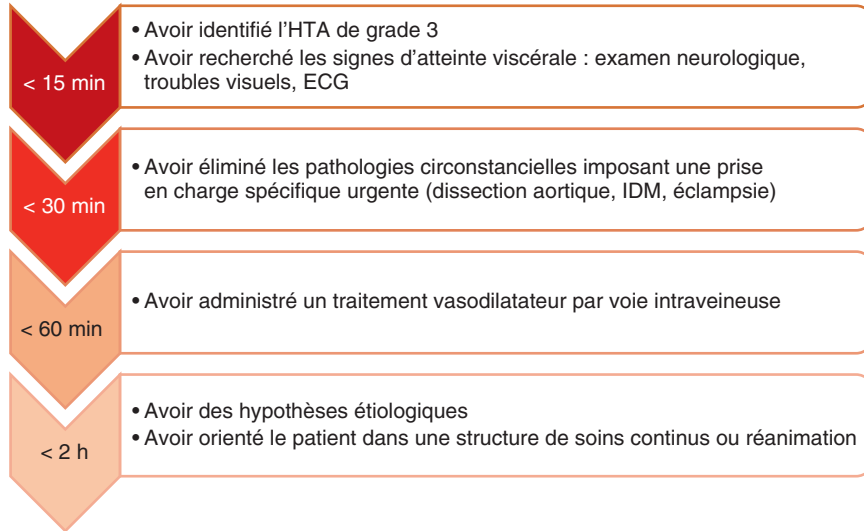


Fig. 16.1. A Urgence hypertensive : raisonnement étiologique simplifié.

Points de vigilance

- Différencier une poussée ou crise (HTA isolée sans atteinte d'organe) d'une urgence hypertensive.
- L'épistaxis, les acouphènes, les céphalées peu intenses isolées ne sont pas des signes d'urgence hypertensive.
- Systématiquement effectuer un test de grossesse (β -hCG) chez les femmes en âge de procréer.
- La présence d'un signe neurologique focal est exceptionnelle dans l'encéphalopathie hypertensive ; sa présence doit faire rechercher un processus expansif intracrânien (notamment un hématome intracrânien).
- Il ne faut pas diminuer trop brutalement la pression artérielle devant une urgence hypertensive (la réduire de 20 à 25 % durant les premières heures).

Tic-tac...



Réponses aux quiz

Quiz 1

Ici, la présentation est relativement classique et impose d'être systématique afin de ne pas mal interpréter les chiffres de pression artérielle. Le patient présente une HTA de grade 3, mais l'examen clinique et les examens paracliniques ne sont pas en faveur d'une atteinte d'organe associée. Pour rappel, l'épistaxis, les phosphènes et acouphènes ne rentrent pas dans le cadre des atteintes viscérales en lien avec l'HTA.

Nous sommes donc en présence d'une poussée hypertensive isolée. Dans ce contexte, il convient de rechercher et traiter un facteur déclenchant.

Ici, vous identifiez à l'examen clinique la présence d'un globe vésical associé à des mictions par regorgement rapportées à l'interrogatoire. Il s'agit d'une cause relativement classique de poussée hypertensive.

Dans ce contexte, votre conduite à tenir consistera à traiter le facteur déclenchant par la pose d'une sonde urinaire à demeure (on veillera au passage à prévenir la polyurie du syndrome de levée d'obstacle ainsi que la survenue d'une hématurie a vacuo). Concernant l'épistaxis, on effectuera un mouchage systématique associé à un méchage antérieur dans un premier temps.

Il est très probable que le patient normalisera secondairement sa pression artérielle sans nécessité de traitement hypotenseur. Il consultera son médecin traitant au décours pour dépistage d'une HTA essentielle permanente.

Quiz 2

Dans ce contexte d'HTA de grade 3, un certain nombre de signes doivent d'emblée alerter le clinicien vers une pathologie circonstancielle associée. Ici, l'association d'une douleur thoracique et d'un déficit neurologique focal associés à une asymétrie tensionnelle doit d'emblée orienter le clinicien vers une dissection aortique. Cette suspicion est renforcée par la mise en évidence d'un souffle carotidien et d'insuffisance aortique.

Dans ce contexte particulier, il convient d'instaurer un contrôle tensionnel le plus rapidement possible et non de façon progressive comme dans l'HTA maligne. La rapidité du contrôle tensionnel permet de diminuer la force du flux pulsatile de l'aorte sur la paroi et de prévenir l'extension de la dissection. On tâchera d'obtenir une PAS < 110 mmHg au moyen d'un traitement administré par voie intraveineuse (labétalol le plus souvent en association avec nicardipine).

► e-learning CEMIR

La vidéo « Hypertension artérielle de l'adulte » est accessible par ce QR code :



► Entraînement

B QRM 1

Quel(s) examen(s) complémentaire(s) demandez-vous en urgence devant une HTA à 220/110 mmHg ? [une ou plusieurs réponses exactes.]

- A ECG
- B NFS-plaquettes
- C D-dimères
- D ionogramme sanguin et créatininémie
- E CRP

B QROC 2

Quel examen paraclinique étiologique est indispensable chez une patiente de 29 ans sans antécédent se présentant aux urgences pour céphalées et HTA à 210/110 mmHg ? [en 1 à 5 mots sans abréviation.]

.....

B QRPC 3

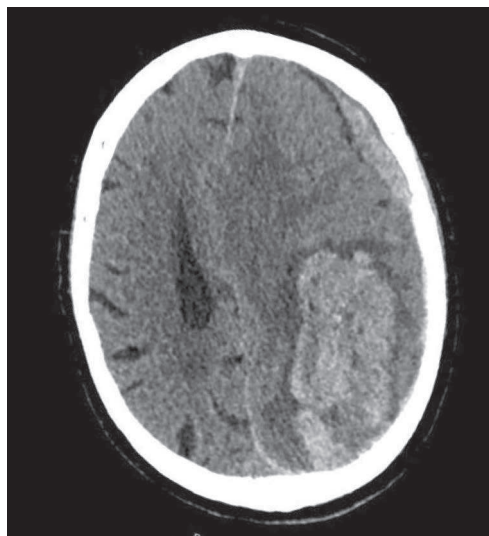
Un patient aux antécédents d'hypertension artérielle, sous antivitamine K pour une fibrillation atriale permanente, se présente aux urgences pour troubles de la conscience. L'examen clinique objective une pression artérielle à 190/95 mmHg et une fréquence cardiaque à 50/min.

Concernant le bilan étiologique, quels sont les trois examens paracliniques les plus pertinents ?

- A scanner cérébral
- B ionogramme sanguin
- C NFS-plaquettes
- D INR
- E glycémie

A ZAP 4

Un patient de 65 ans est adressé aux urgences pour une confusion dans un contexte d'HTA à 210/110 mmHg. Un scanner cérébral est réalisé. Pointez la cause initiale expliquant le tableau neurologique.



A QRPL 5

Devant une HTA de grade 3, parmi ces propositions, quels seraient les 4 signes cliniques en faveur d'une atteinte d'organes plaidant pour une urgence hypertensive ?

- A** troubles de la conscience
- B** convulsions
- C** céphalées
- D** nausées
- E** anurie
- F** orthopnée
- G** épistaxis
- H** accouphènes
- I** phosphènes
- J** douleurs abdominales

Les corrigés sont à retrouver page 940.