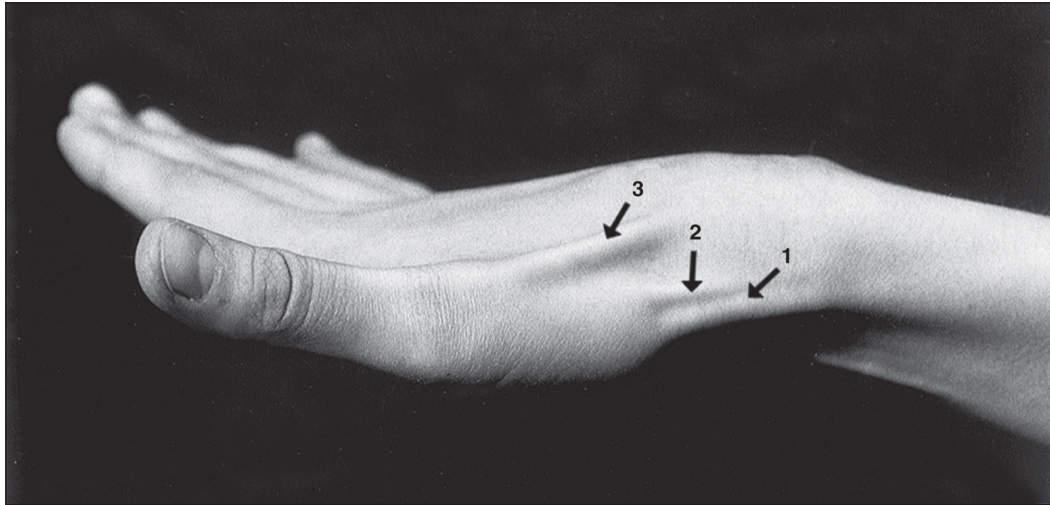


## TENDONS DE LA PARTIE LATÉRALE DU POIGNET



**Fig. 15-10. Vue latérale du poignet**

1. Tendon du muscle long abducteur du pouce
2. Tendon du muscle court extenseur du pouce
3. Tendon du muscle long extenseur du pouce

Les structures remarquables accessibles à la palpation sont :

- le muscle long abducteur du pouce ;
- le muscle court extenseur du pouce ;
- le muscle long extenseur du pouce.

### ► ACTIONS

- Muscle long abducteur du pouce :
  - lorsque le pouce est en abduction : antépulseur du 1<sup>er</sup> métacarpien ;
  - starter de l'opposition du pouce avec les muscles thénariens les plus latéraux ;
  - participe à la flexion du poignet.
- Muscle court extenseur du pouce :
  - extenseur de la 1<sup>re</sup> phalange sur le 1<sup>er</sup> métacarpien et abducteur de ce dernier (c'est le véritable abducteur du pouce) ;
  - participe à l'inclinaison radiale du pouce.
- Muscle long extenseur du pouce :
  - étend la 2<sup>e</sup> phalange sur la 1<sup>re</sup> ;
  - étend la 1<sup>re</sup> phalange sur le 1<sup>er</sup> métacarpien ;
  - porte ensuite le 1<sup>er</sup> métacarpien en arrière du plan métacarpien.

### ► INNERVATION

- Muscle long abducteur du pouce : nerf radial (C6-C7-C8).
- Muscle court extenseur du pouce : nerf radial (C6-C7-C8).
- Muscle long extenseur du pouce : nerf radial (C6-C7-C8).

## Muscle long abducteur du pouce

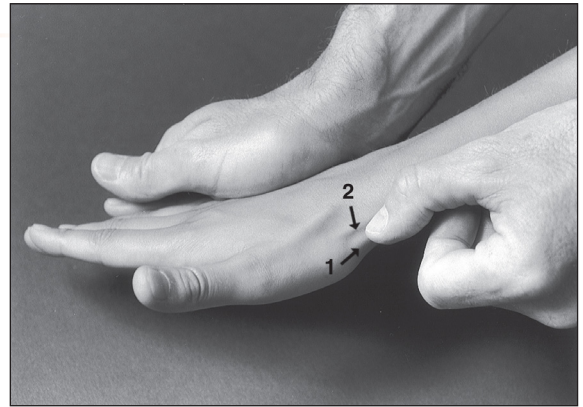
**Fig. 15-11.** Tendon du muscle long abducteur du pouce

1. Muscle long abducteur du pouce
2. Muscle court extenseur du pouce

**TA** Le poignet étant placé en position neutre, il suffit chez certains sujets d'écartier le pouce du plan de la main pour voir apparaître le tendon recherché (1) à la partie antérieure ou palmaire du tendon du muscle court extenseur du pouce (2) (fig. 15-12). Pour mieux le visualiser, demander au sujet une inclinaison radiale de la main, à laquelle le praticien résiste.

### ► INSERTIONS

- Le muscle long abducteur du pouce s'insère proximement :
  - sur la face postérieure de l'ulna ;
  - sur la membrane interosseuse antébrachiale ;
  - sur la partie médiale de la face postérieure du radius.
- Il se termine distalement sur le tubercule latéral de la base du 1<sup>er</sup> métacarpien.



### Clinique

#### Ténosynovite de Quervain

C'est une ténosynovite sténosante des tendons des muscles long abducteur et court extenseur du pouce qui siège au niveau du premier canal ostéo-fibreux du carpe, au niveau de la styloïde radiale. La palpation-pression révèle une douleur exquise à la partie proximale de la tabatière anatomique avec quelquefois la présence d'une tuméfaction à ce niveau.

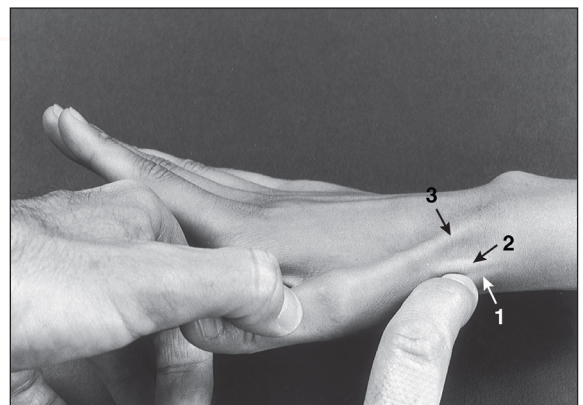## Muscle court extenseur du pouce

**Fig. 15-12.** Tendon du muscle court extenseur du pouce

**TA** Le poignet étant placé en position neutre, il suffit le plus souvent de demander au sujet d'écartier le pouce du plan de la main pour que le tendon apparaisse à la partie radiale du poignet, juste en arrière du tendon du muscle long abducteur du pouce.

### ► INSERTIONS

- Le muscle court extenseur du pouce s'insère proximement :
  - sur le tiers moyen de la face postérieure du radius ;
  - sur la membrane interosseuse antébrachiale.
- Distalement, il s'insère sur la face dorsale de la 1<sup>re</sup> phalange du pouce.



1. Long abducteur du I
2. Court extenseur du I
3. Long extenseur du I

### Clinique

Ce muscle est aussi concerné par la **ténosynovite de Quervain** (cf. fig. 15-11).

**Fig. 15-13. Tendon du muscle court extenseur du pouce au poignet**

**TA** À ce niveau, il est souvent difficile de le dissocier du tendon du muscle long abducteur du pouce auquel il est accolé. Pour le faire apparaître à la partie latérale du poignet, demander au sujet d'écartier le pouce des autres doigts, ce dernier étant en extension. Par rapport au tendon du muscle long abducteur du pouce, il faut se souvenir qu'il occupe une position dorsale par rapport à ce dernier.

**Remarque :** Le tendon constitue au poignet la limite antéro-latérale de la tabatière anatomique.



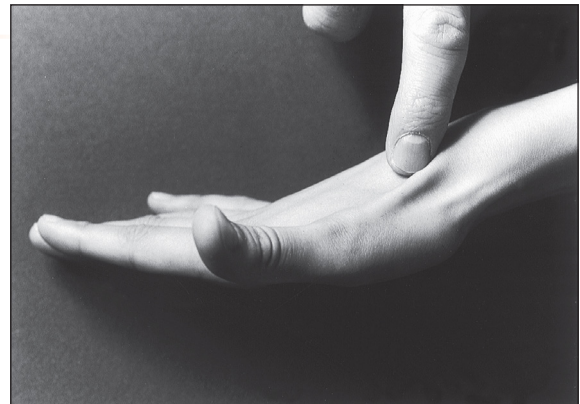## Muscle long extenseur du pouce

**Fig. 15-14. Tendon du muscle long extenseur du pouce**

**TA** Le poignet étant placé en position neutre, il suffit de demander au sujet d'amener le pouce en arrière du plan de la main pour faire apparaître le tendon à la partie postéro-latérale du poignet.

► **INSERTIONS**

- Le muscle long extenseur du pouce s'insère proximale-ment :
  - sur le tiers moyen de la face postérieure de l'ulna ;
  - sur la membrane interosseuse antébrachiale.
- Distalement, il s'insère sur la face dorsale de la base de la 2<sup>e</sup> phalange du pouce.



**Fig. 15-15. Tendon du muscle long extenseur du pouce au poignet**

**TA** Pour faire apparaître le tendon, on demande au sujet d'amener le pouce en arrière du plan de la main. Ce tendon constitue au poignet la limite postéro-latérale de la tabatière anatomique, la limite antéro-latérale étant constituée par le tendon du muscle court extenseur du pouce.

**Remarque :** La tabatière anatomique est une dépression de forme triangulaire, qui apparaît à la face postéro-latérale du poignet lorsque les muscles extenseurs du pouce se contractent, et dont le plancher est constitué par l'os scaphoïde.

