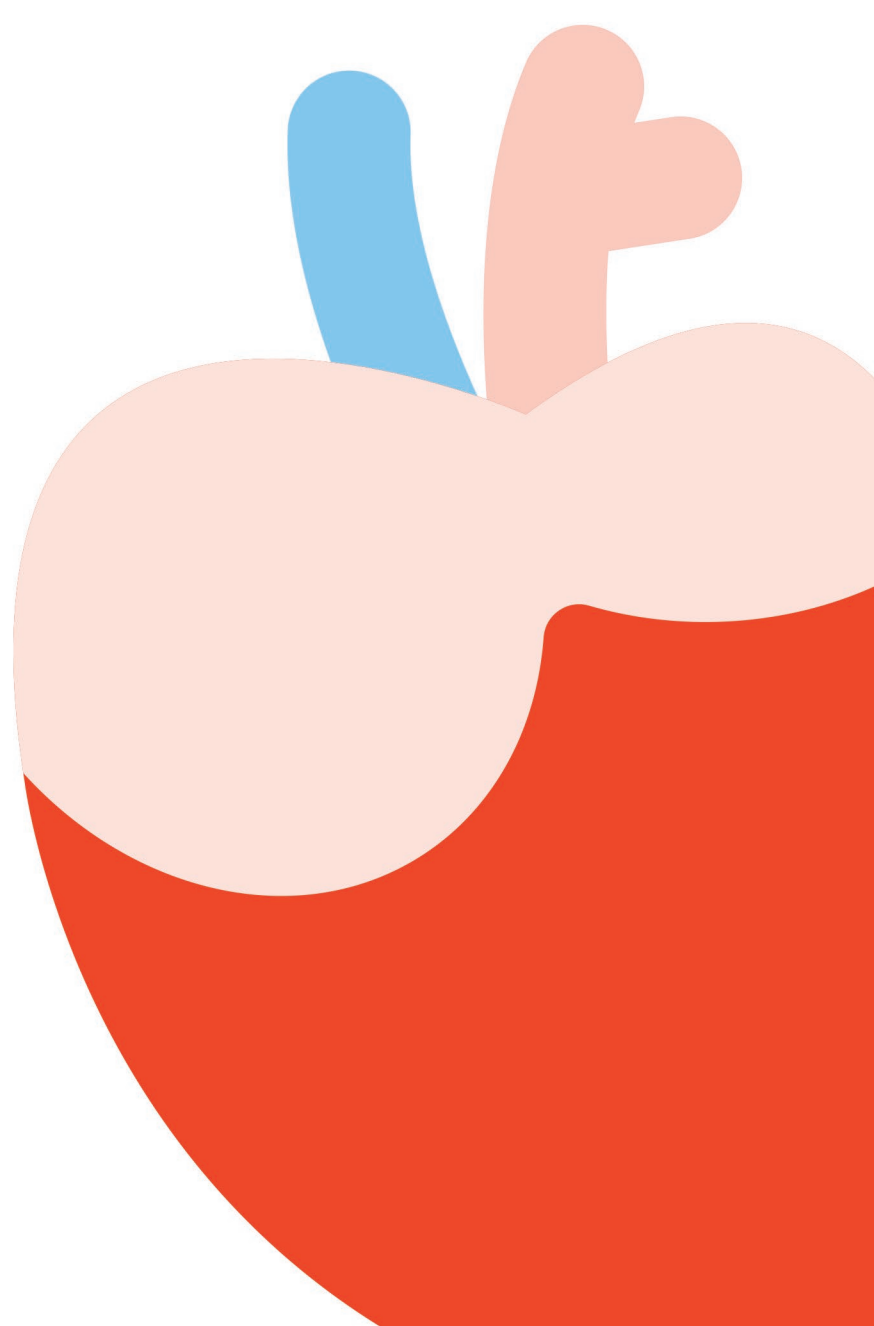


ENSEMBLE
POUR ÉTUDIER

GUIDE D'ANATOMIE

à colorier Netter



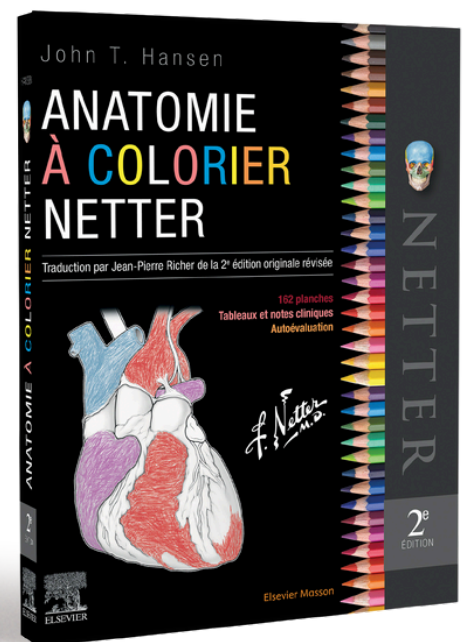
Health

GUIDE D'ANATOMIE

à colorier Netter

Accédez gratuitement à plusieurs de nos schémas en anatomie à colorier pour vous préparer aux mieux à vos études

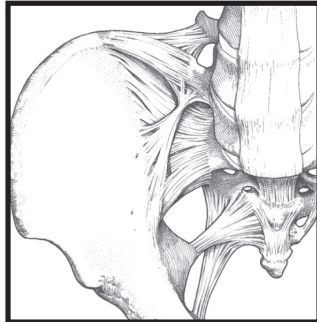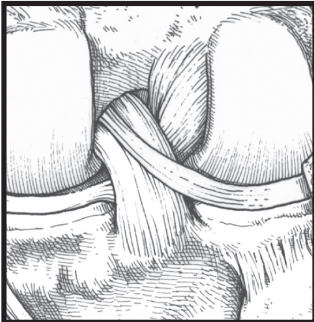
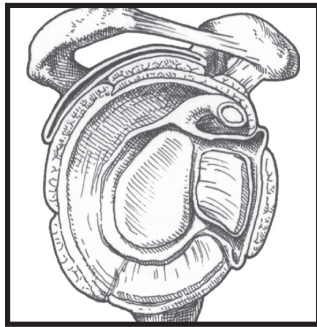
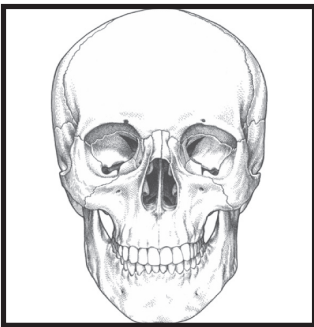
Grâce à sa méthode d'apprentissage actif et ludique, l'Anatomie à colorier Netter sera l'outil idéal pour maîtriser la matière difficile qu'est l'anatomie. Identifier les éléments anatomiques et les colorier dans la couleur de votre choix vous permettra en effet de les mémoriser plus facilement. Retrouvez les dessins de Frank H. Netter, célèbres pour leur clarté et leur niveau de détail, dans 162 planches. Tous les systèmes sont décomposés au travers d'abondants plans de dissection, qui mettent en évidence les différentes structures et leurs interactions.



Health

ENSEMBLE
POUR ÉTUDIER

Chapitre 2 **Systeme squelettique**



2

La structure osseuse et sa classification

L'os est une spécialisation du tissu conjonctif, il est composé de cellules et d'une matrice. La matrice est minéralisée avec du phosphate de calcium (cristaux d'hydroxyapatite), lui donnant une texture très résistante et constituant un important réservoir de calcium. L'os est classé en :

- **compact** : tissu osseux dense qui forme la partie périphérique des os ;
- **spongieux** : tissu spongieux caractérisé par un lacs de trabécules ou de spicules de tissu osseux, présent au niveau des épiphyses et des métaphyses des os longs.

Un os long type présente les parties suivantes :

- **diaphyse** : le corps de l'os ;
- **épiphyses** : les deux extrémités élargies de l'os, recouverte par du cartilage articulaire ;
- **métaphyses** : situées entre la diaphyse et chaque épiphyse, il s'agit de régions osseuses d'allure conique, adjacentes à la zone de croissance active de l'os en longueur ;
- **cavité médullaire** : région centrale de la diaphyse de nombreux os. Elle contient les cellules souches qui produisent les lignées cellulaires sanguines.

COLORIER chacune des structures d'un os long suivantes, avec une couleur différente pour chacune d'entre elles :

- 1. **Épiphyse (correspond à l'accolade)**
- 2. **Métaphyse (correspond à l'accolade)**
- 3. **Diaphyse (correspond à l'accolade)**
- 4. **Cartilage articulaire (cartilage hyalin)**
- 5. **Os spongieux**
- 6. **Périoste : une fine membrane de tissu conjonctif fibreux ou gaine qui entoure la diaphyse de l'os mais qui n'est pas présente au niveau des surfaces articulaires, qui sont recouvertes de cartilage articulaire**
- 7. **Cavité médullaire**
- 8. **Os compact**

La formation de l'os se fait classiquement par la production d'une matrice (initialement ostéoïde) qui devient secondairement calcifiée, et par des phénomènes de résorption/reconstruction osseuse.

Il s'agit d'un processus dynamique comme pour tout tissu vivant du corps humain. Trois types principaux de cellules participent à ce processus :

- **ostéoblastes** : cellules qui produisent de l'os nouveau par des dépôts de substance ostéoïde ;
- **ostéocytes** : cellules osseuses matures, autrefois ostéoblastes, qui ont été entourées par la matrice osseuse et qui deviennent responsables de l'entretien de cette matrice osseuse ;
- **ostéoclastes** : volumineuses cellules qui par des processus enzymatiques détruisent la matrice osseuse et sont présentes au niveau des zones de remodelage actif de l'os.

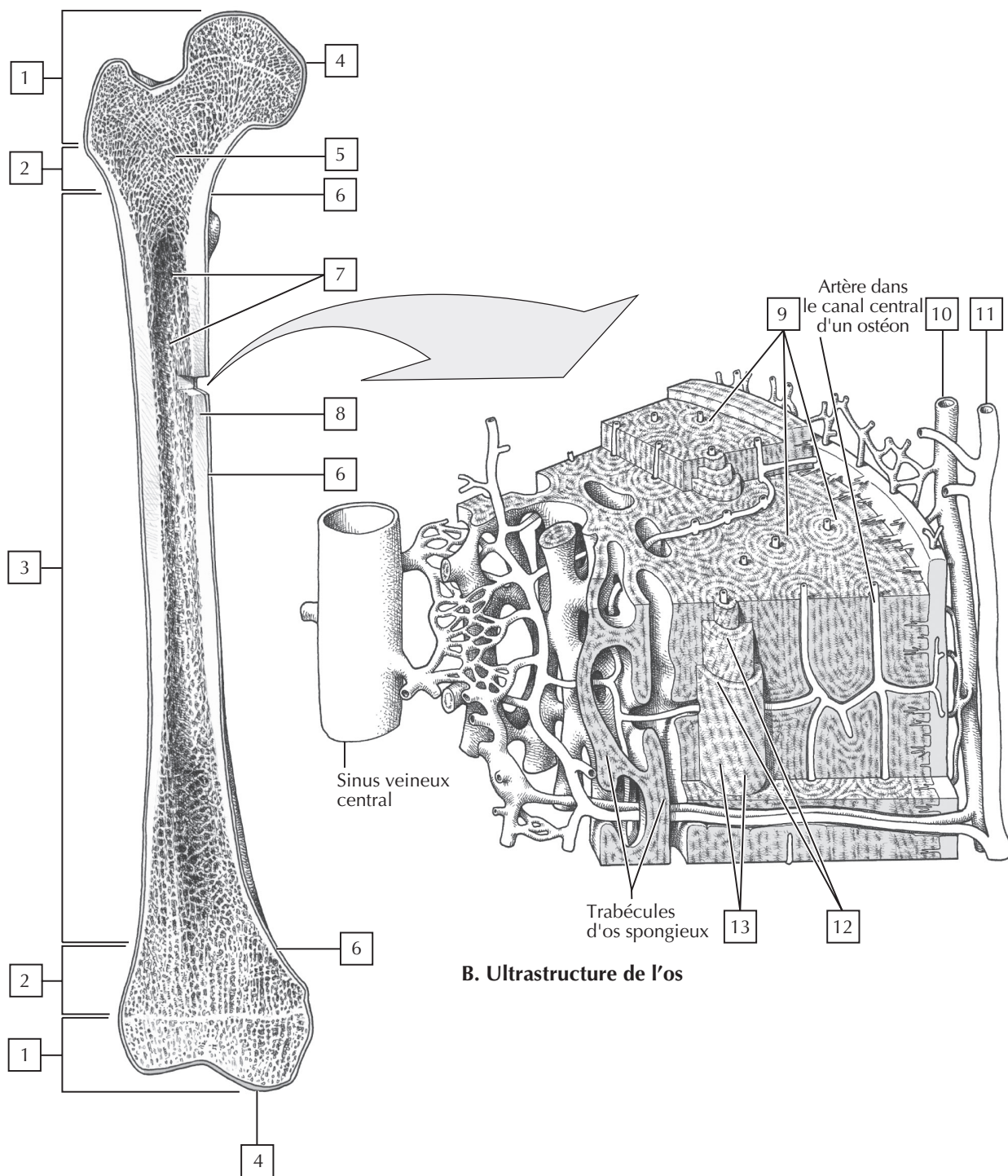
COLORIER les structures suivantes de l'os compact :

- 9. **Ostéon**
- 10. **Veine (en bleu)**
- 11. **Artère (en rouge)**
- 12. **Lamelles de matrice osseuse : avec des ostéocytes emprisonnés entre les lamelles**
- 13. **Ostéocytes**

Un **ostéon** (système haversien) est l'unité cylindrique osseuse. Il possède un canal central (canal haversien) qui contient un pédicule neuro-vasculaire nourricier. Ce canal est entouré par des lamelles concentriques de matrice osseuse qui renferment entre elles, au niveau de lacunes appelées ostéoplastes, des cellules en maturation, évoluant vers les ostéocytes. Ce canal communique par de petits canalicules orientés de façon radiale avec les ostéoplastes contenant les ostéocytes, qui sont les cellules osseuses. L'os compact est organisé selon le système de Havers, mais l'os spongieux est trabéculaire et son organisation n'est absolument pas concentrique ou uniforme.

Note clinique :

Le **rachitisme** est une pathologie correspondant à un déficit en calcium pendant la croissance conduisant à la formation d'une matrice qui n'est pas normalement minéralisée par du calcium. Cela s'observe en cas de défaut d'apport alimentaire en calcium, de carence en vitamine D, ou les deux, car la vitamine D est nécessaire à l'absorption physiologique du calcium par l'intestin grêle.



2

Caractéristiques externes de la tête osseuse

La tête osseuse est divisée en **neurocrâne** (contenant l'encéphale et ses enveloppes méningées) et en **viscérocrâne** (squelette facial). La tête osseuse est composée de 22 os (incluant les osselets de l'oreille moyenne), avec 8 os formant le crâne et 14 os formant la face. Les orbites (cavités orbitaires) siègent entre la calvaria (calotte crânienne) et le squelette facial et sont formées par les contributions de 7 os différents.

COLORIER les os du crâne, en utilisant les couleurs soit en remplissage plein, soit en hachuré oblique, soit en pointillé pour les os les plus volumineux :

- 1. Frontal
- 2. Pariétal (os pairs)
- 3. Sphénoïde
- 4. Temporal (os pairs)
- 5. Occipital
- 6. Ethmoïde

Les os du crâne sont attachés les uns aux autres par des sutures, un type d'articulation fibreuse immobile. Les sutures comportent :

- la suture coronale;
- la suture lambdoïde;
- la suture sagittale;
- la suture squameuse;
- la suture sphéno-pariétale;

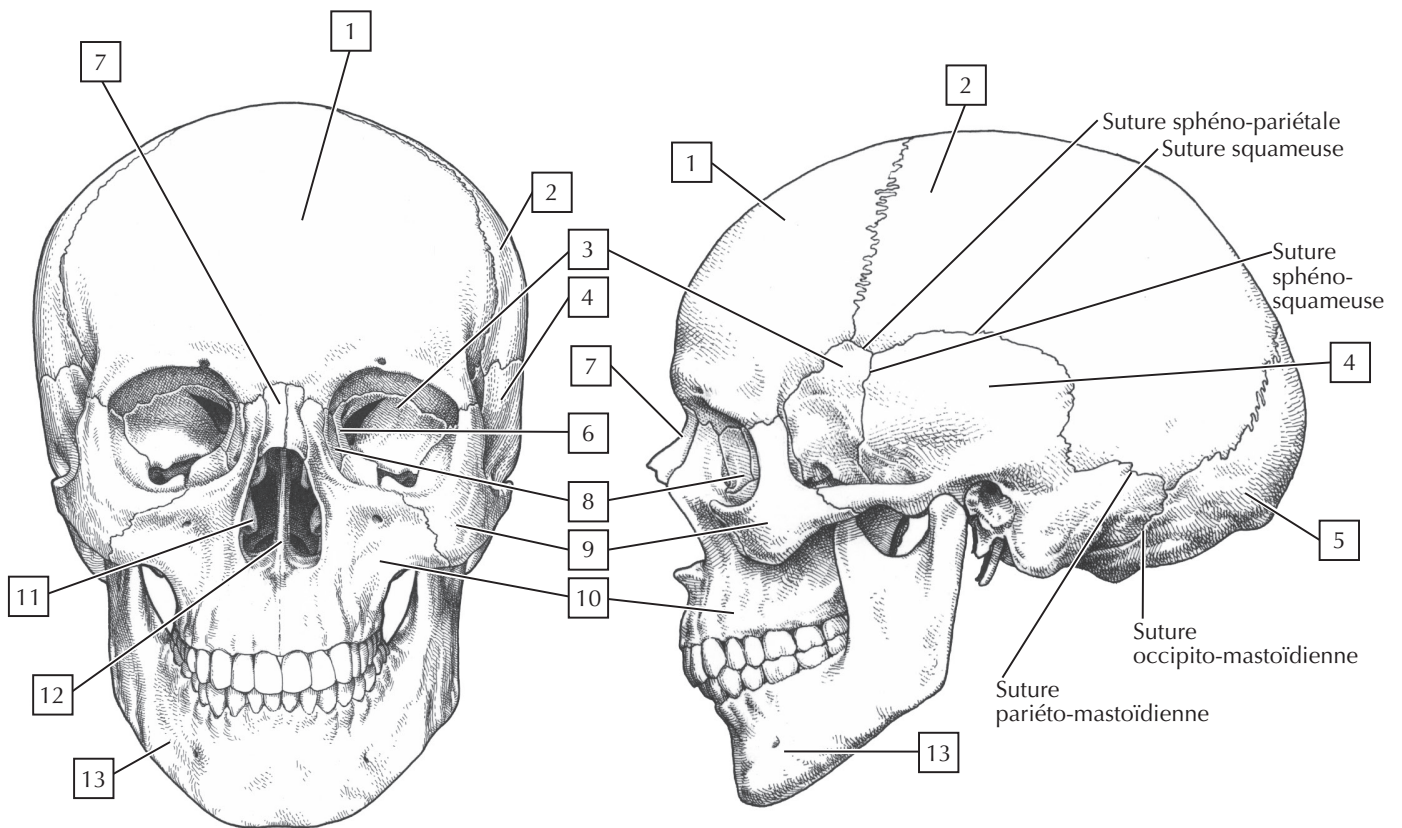
- la suture sphéno-squameuse;
- la suture pariéto-mastoïdienne;
- la suture occipito-mastoïdienne.

COLORIER les os du squelette facial (tous pairs sauf la mandibule et le vomer), en utilisant différentes couleurs ou en reprenant les modalités correspondant à celles déjà utilisées pour souligner les os du crâne :

- 7. Nasal
- 8. Lacrymal
- 9. Zygomatique
- 10. Maxillaire
- 11. Cornet nasal inférieur
- 12. Vomer
- 13. Mandibule
- 14. Palatin

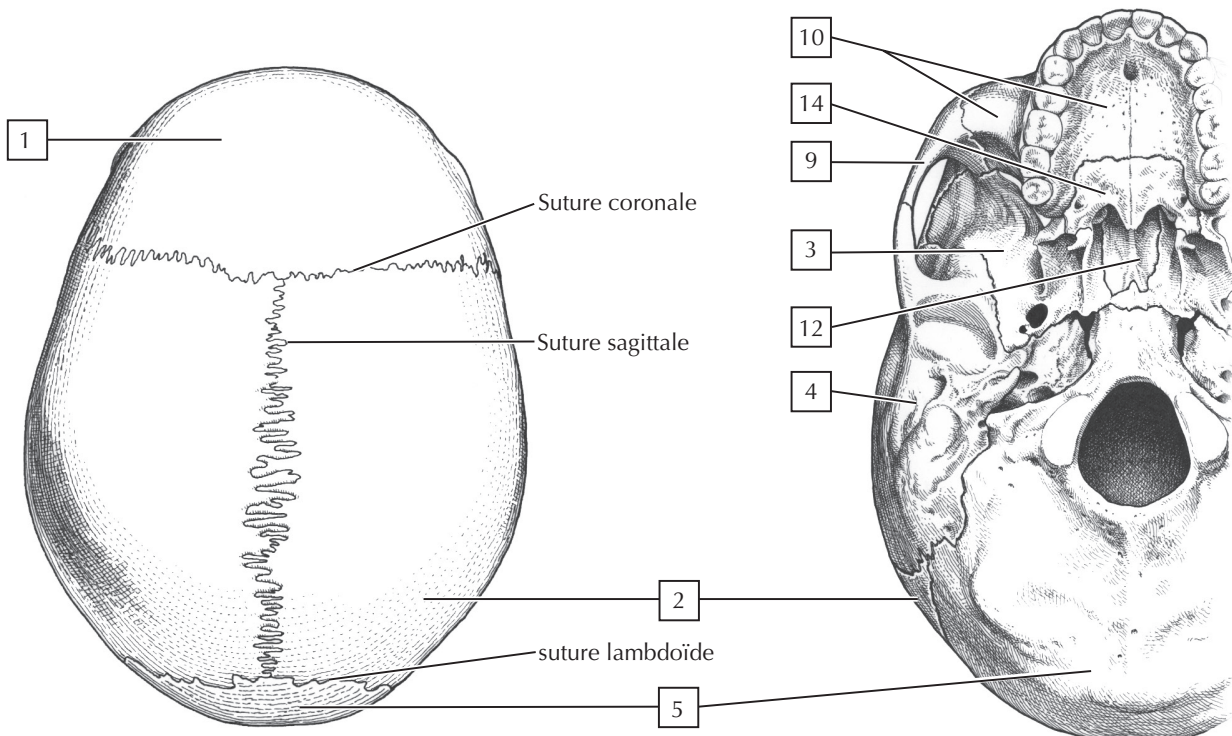
Note clinique :

Sur une vue latérale du crâne, la région où les os frontal, pariétal, sphénoïde et temporal convergent est appelée le ptériorion. La boîte crânienne est mince et fragile à ce niveau et un traumatisme de cette région peut entraîner un saignement intracrânien (hématome épidural) du fait d'une lésion de l'artère méningée moyenne, qui saigne entre la face interne de ces os et la dure-mère recouvrant l'encéphale.



A. Vue antérieure

B. Vue latérale



C. Vue supérieure

D. Base cranio-faciale : vue inférieure

2

Caractéristiques internes de la tête osseuse

Le septum nasal est formé par :

- la lame perpendiculaire de l'ethmoïde ;
- le vomer ;
- les os palatins ;
- les cartilages septaux.

La paroi nasale latérale est formée par 7 os.

COLORIER les os constitutifs de la paroi nasale latérale, en utilisant une couleur différente pour chaque os :

- 1. Os nasal
- 2. Ethmoïde (cornets nasaux osseux supérieur et moyen)
- 3. Os lacrymal
- 4. Cornet nasal inférieur (un os séparé)
- 5. Os maxillaire
- 6. Os palatin
- 7. Os sphénoïde

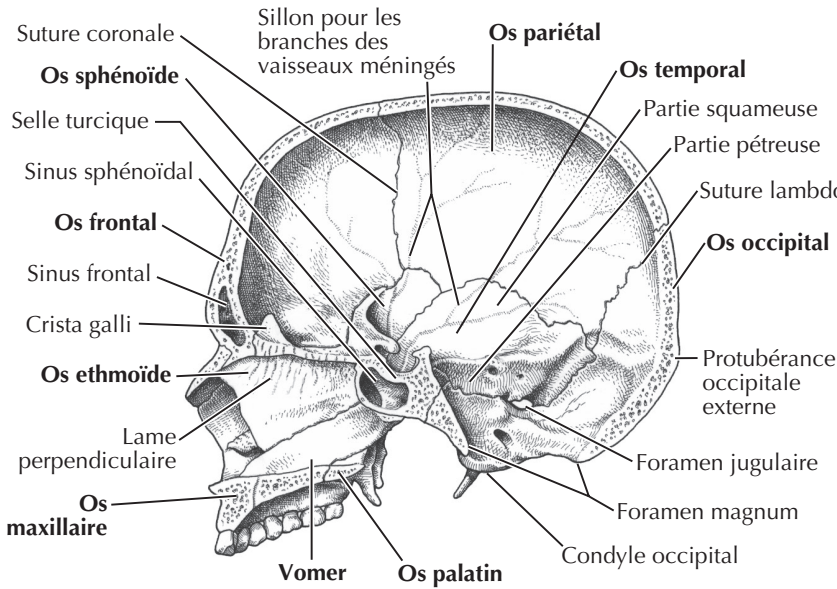
La partie inférieure du crâne (base crânienne ou plancher du crâne) est divisée en trois fosses crâniennes :

- antérieure : qui répond au plafond orbitaire et qui reçoit les lobes frontaux du cerveau ;
- moyenne : qui contient les lobes temporaux du cerveau ;
- postérieure : qui reçoit le cervelet, le pont et la moelle allongée.

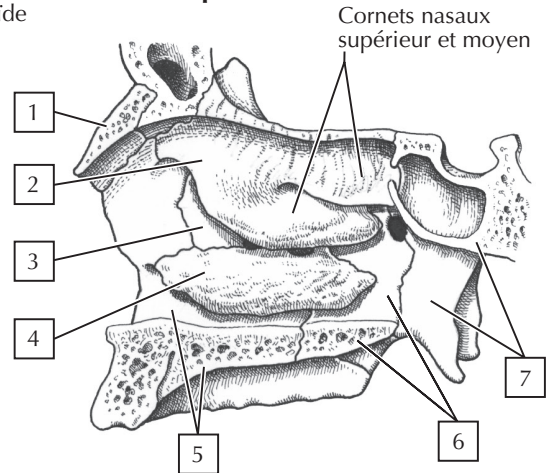
De nombreux orifices existent au niveau de la base du crâne et sont appelés les **foramens**. D'importantes structures, en particulier les nerfs crâniens, émergent à la surface de l'encéphale, traversent ces foramens pour devenir extracrâniennes. Ces structures importantes sont référencées dans l'illustration concernant la base du crâne.

COLORIER les contours de chaque foramen (trou ou orifice) pour chaque foramen identifié et surligner de la même couleur les structures qui traversent chaque foramen.

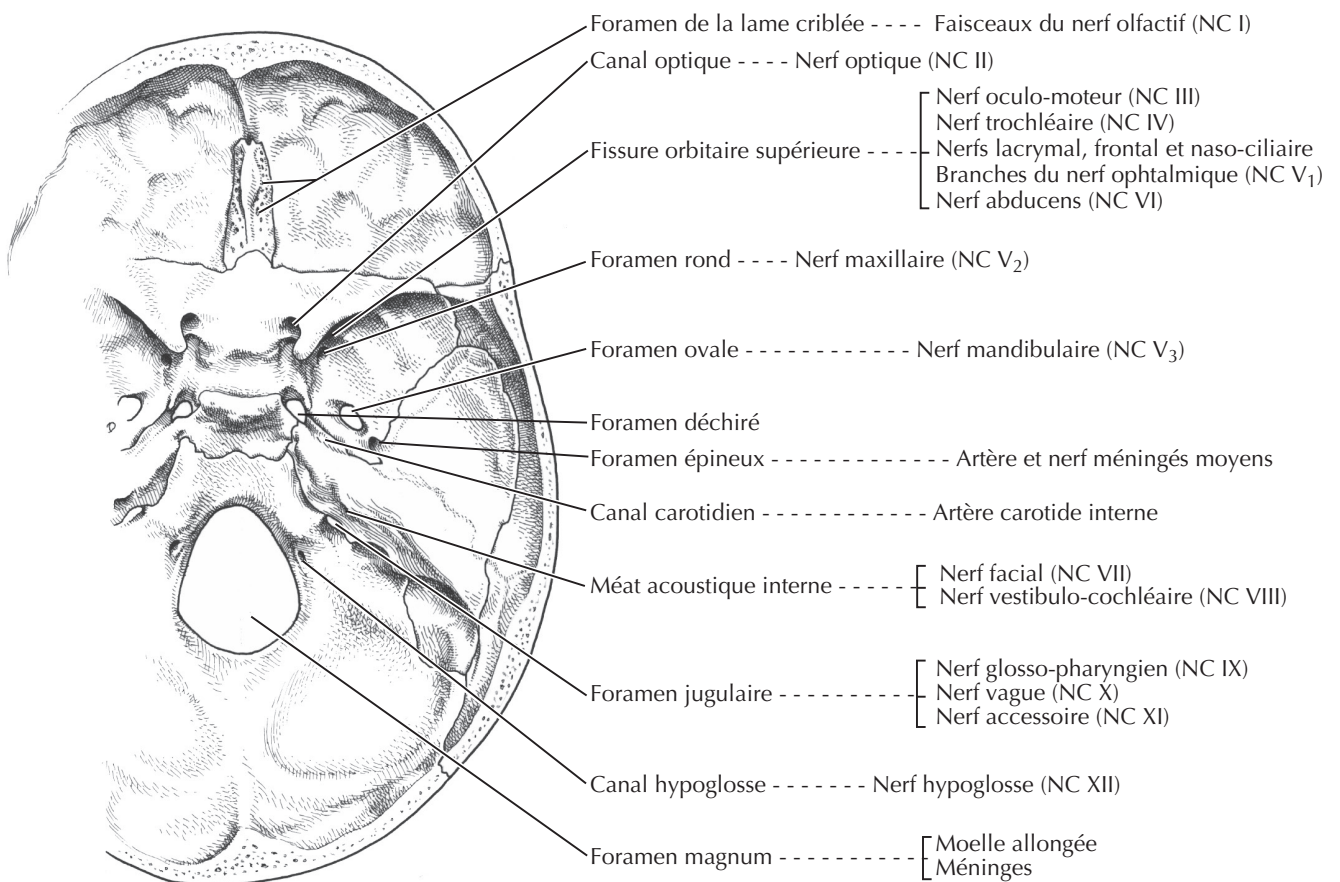
A. Tête osseuse : vue sagittale



B. Paroi latérale de la cavité nasale après résection du septum



C. Foramens de la base du crâne : vue supérieure



Les caractéristiques de la mandibule (maxillaire inférieur) sont résumées dans le tableau sous-jacent. La mandibule est articulée avec l'os temporal et, dans la mastication ou dans l'élocution, seule la mandibule ou maxillaire inférieur est mobile ; le maxillaire supérieur ou maxillaire reste immobile. Les dents inférieures sont implantées dans la portion alvéolaire de la mandibule.

STRUCTURE	CARACTÉRISTIQUES
Tête de la mandibule	S'articule avec la fosse mandibulaire de l'os temporal
Foramen mandibulaire	Reçoit le nerf, l'artère et la veine alvéolaires inférieurs qui pénètrent la mandibule
Dents	16 dents : 4 incisives, 2 canines, 4 prémolaires (bicuspidés), 6 molaires (les troisièmes sont appelées les dents de sagesse)

COLORIER les dents mandibulaires, avec une couleur différente pour chaque type (noter la présence chez l'adulte de 16 dents pour la mandibule et de 16 dents pour le maxillaire) :

- 1. **Molaires (les trois molaires sont appelées dents de sagesse) (6 dents)**
- 2. **prémolaires (bicuspidés) (4 dents)**
- 3. **Canines (2 dents)**
- 4. **Incisives (4 dents)**

L'**articulation temporo-mandibulaire (ATM)** est en réalité composée de deux articulations synoviales séparées par un disque articulaire. Les surfaces articulaires de la plupart des articulations synoviales sont recouvertes par du cartilage hyalin, mais les surfaces de l'ATM sont recouvertes par du fibro-cartilage. L'ATM est une articulation synoviale de type en

charnière modifiée, et ses caractéristiques sont résumées dans le tableau sous-jacent.

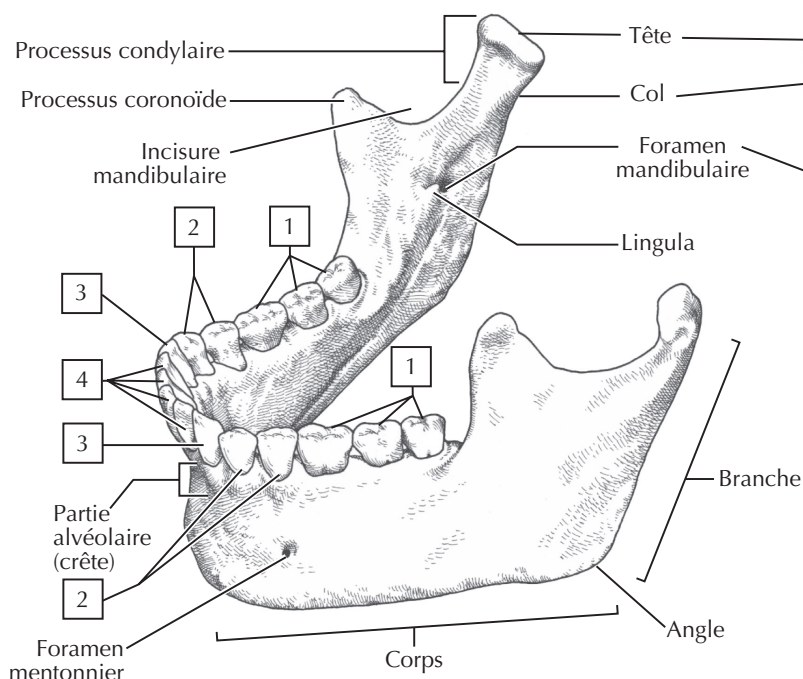
LIGAMENT	INSERTIONS	COMMENTAIRES
Capsule	Fosse temporale et tubercule vers la tête de la mandibule	Permet les mouvements de diduction, propulsion et rétroplulsion
Latéral	De l'os temporal vers la mandibule	Épaississement fibreux en bande de la capsule
Disque articulaire	Entre l'os temporal et la mandibule	Divise l'articulation en deux compartiments synoviaux

COLORIER les éléments suivants de l'ATM :

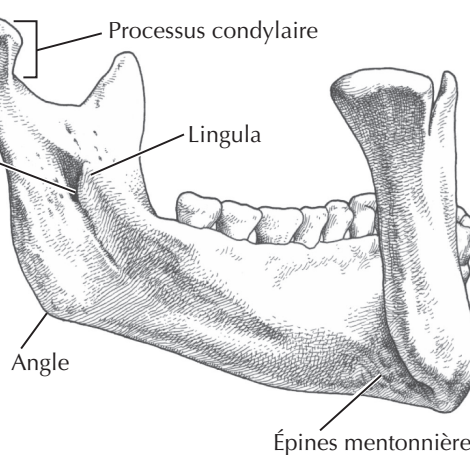
- 5. **Capsule articulaire**
- 6. **Ligament latéral (temporo-mandibulaire)**
- 7. **Disque articulaire (fibro-cartilage)**

Note clinique :

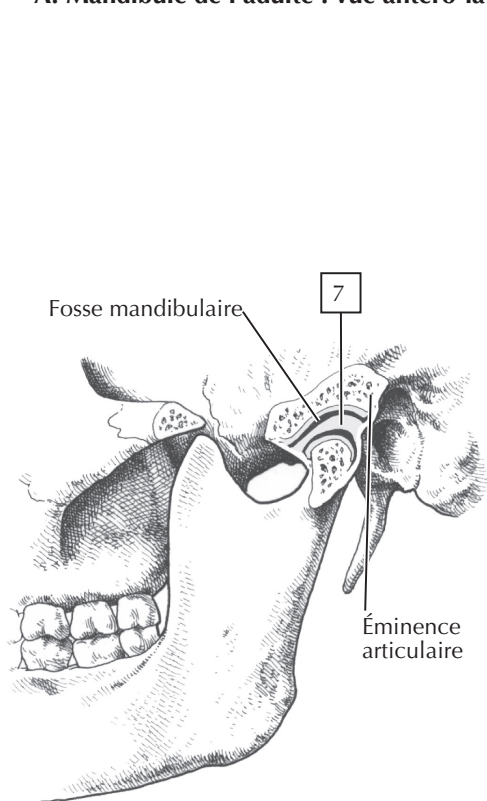
En raison de son exposition et de sa vulnérabilité, la mandibule est le deuxième os de la face le plus fracturé (l'os nasal est le premier). Une luxation de l'ATM peut survenir lorsque le condyle mandibulaire passe au-delà et en avant du tubercule articulaire (juste antérieur à la position d'ouverture vue sur le schéma). Parfois, un simple bâillement un peu plus large suffit à engendrer cette luxation, qui peut être particulièrement douloureuse.



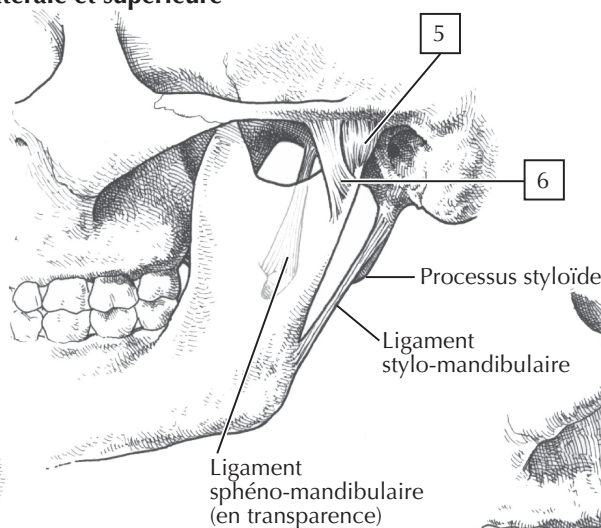
A. Mandibule de l'adulte : vue antéro-latérale et supérieure



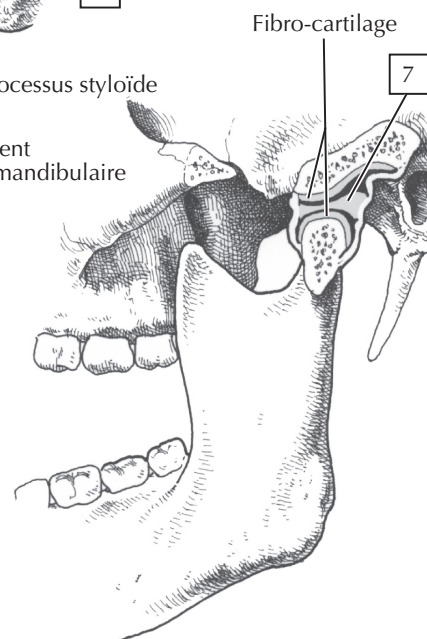
B. Mandibule de l'adulte : vue postérieure de la partie gauche



D. Articulation temporo-mandibulaire : mâchoire fermée



C. Articulation temporo-mandibulaire : vue latérale



E. Articulation temporo-mandibulaire : mâchoire largement ouverte (actions combinées de rotation et de glissement)

La colonne vertébrale (rachis) constitue l'axe central du corps humain ; elle est caractérisée par la nature segmentaire de la disposition vertébrale, composée de 33 vertèbres distribuées de la façon suivante :

- **vertèbres cervicales** : 7 au total, avec les deux premières appelées l'atlas (C1) et l'axis (C2) ;
- **vertèbres thoraciques** : 12 au total, et chacune s'articulant avec une paire de côtes ;
- **vertèbres lombales** : 5 au total, vertèbres résistantes soutenant le poids du corps ;
- **sacrum** : 5 vertèbres fusionnées ;
- **coccyx** : 4 vertèbres au total, la première est souvent non fusionnée, mais les 4 suivantes le sont et représentent un reliquat de notre queue embryonnaire.

De profil, on peut identifier :

- **la lordose cervicale** : acquise secondairement quand l'enfant peut supporter le poids de sa propre tête ;
- **la cyphose thoracique** : courbure primaire présente chez le fœtus ;
- **la lordose lombaire** : acquise secondairement quand l'enfant acquiert une station érigée ;
- **la cyphose sacrale** : courbure primaire présente chez le fœtus.

La vertèbre « type » présente plusieurs éléments :

- **le corps** : partie supportant le poids du corps qui augmente de volume et de dimension au fur et à mesure que l'on descend le long de la colonne vertébrale ;
- **l'arc postérieur** : projection vers l'arrière formée par une paire de pédicules et de lames ;
- **les processus transverses** : des extensions latérales à l'union d'un pédicule et d'une lame ;
- **les processus articulaires (facettes articulaires)** : porteurs de deux surfaces articulaires supérieures et deux surfaces articulaires inférieures ;
- **le processus épineux** : projection dirigée postérieurement à partir de l'union des deux lames ;
- **les incisures vertébrales** : reliefs supérieur et inférieur qui sur la colonne vertébrale articulée constituent les foramens intervertébraux entre les pédicules ;
- **les foramens intervertébraux** : traversés par les racines des nerfs spinaux accompagnées de vaisseaux ;
- **le foramen vertébral (canal)** : circonscrit par l'arc vertébral et le corps vertébral, ce foramen contient la moelle spinale recouverte des méninges ;
- **le foramen transversaire** : orifice du processus transverse des vertèbres cervicales et qui permet le passage des vaisseaux vertébraux.

COLORIER les éléments constitutifs suivants d'une vertèbre type, en utilisant une couleur différente pour chaque structure :

- 1. Corps vertébral
- 2. Processus transverse
- 3. Facettes articulaires
- 4. Processus épineux
- 5. Arc

De plus, les vertèbres adjacentes articulées les unes aux autres sont sécurisées par des ligaments et leurs corps vertébraux sont séparés par des disques intervertébraux (DIV) de nature fibro-cartilagineuse. Le DIV agit en absorbant les chocs et peut être légèrement comprimé ou distendu en réponse au poids du corps. La partie centrale du disque est appelée **noyau pulpeux** (nucleus pulposus) ; gélatineux, il est entouré par des couches concentriques de fibro-cartilage constituant l'**anneau fibreux**. En résultat à une pression excessive ou à une déshydratation liée à l'âge, l'anneau peut se fragiliser et le noyau pulpeux peut s'engager à travers les lamelles cartilagineuses (hernie discale) et venir comprimer une racine nerveuse alors qu'elle émerge de la moelle spinale (voir planche 2-7).

COLORIER les ligaments clés observés sur une coupe sagittale médiane de vertèbres adjacentes :

- 6. Disques intervertébraux : disques fibro-cartilagineux entre deux vertèbres adjacentes
- 7. Ligament longitudinal antérieur : connecte les corps des vertèbres adjacentes et les disques intervertébraux sur leur face antérieure
- 8. Ligament longitudinal postérieur : connecte les corps des vertèbres adjacentes et les disques intervertébraux sur leur face postérieure
- 9. Ligament supra-épineux : entre les sommets des processus épineux adjacents
- 10. Ligament interépineux : entre les processus épineux adjacents
- 11. Ligament jaune : connecte les lames adjacentes ; contient des fibres élastiques

Note clinique :

L'accentuation des courbures du rachis peut être congénitale ou acquise. La scoliose est une déviation latérale associée à une rotation de la colonne thoracique ou lombale, plus fréquente chez l'adolescente. La gibbosité est une accentuation de la cyphose de la colonne thoracique, résultant habituellement d'une mauvaise posture ou d'une ostéoporose. L'ensellure lombaire correspond à une lordose accentuée au niveau du rachis lombaire, conséquence classique d'une faiblesse des muscles du tronc ou d'une obésité, mais également présente de façon habituelle à la fin de la grossesse.

ENSEMBLE POUR ÉTUDIER



ELSEVIER

Health